

a contraer enfermedades. Se ha comprobado que la carencia de determinados nutrientes afecta al sistema inmunitario por medio de la activación celular, cambios en la producción de moléculas de señalización y la expresión génica. Las carencias nutricionales en energía, proteínas y micronutrientes se han asociado a una disminución de la función inmunitaria y una mayor predisposición a las infecciones<sup>4</sup>. Además, los componentes alimentarios son determinantes importantes de la composición de la microbiota intestinal y, en consecuencia, pueden conformar las características de las respuestas inmunitarias del organismo. Las terapias de soporte nutricional forman parte de la asistencia de los pacientes con un alto grado de comorbilidad y edad avanzada, factores relacionados con una mayor probabilidad de presentar una evolución desfavorable (fig. 1).

Tan solo en pocos y pequeños estudios se ha indicado el estado nutricional de los pacientes con COVID-19, y en dichos trabajos quedó claro que los pacientes con carencias nutricionales tuvieron una evolución desfavorable<sup>5</sup>. No hemos encontrado recomendaciones relativas a estrategias de tratamiento y prevención a este respecto, únicamente artículos de opinión. Si el estado nutricional es un factor decisivo en la evolución de los pacientes con enfermedades infecciosas, ello nos lleva a preguntarnos: ¿es la nutrición el factor de riesgo olvidado en la infección por COVID-19?

## Bibliografía

1. Casas-Rojo JM, Antón-Santos JM, Millán-Núñez-Cortés J, Lumbreras-Bermejo C, Ramos-Rincón JM, Roy-Vallejo E, et al. Clinical characteristics of patients hospitalized with COVID-19 in Spain: Results from the SEMI-COVID-19 Registry. *Rev Clin Esp.* 2020;220:480–94, <http://dx.doi.org/10.1016/j.rce.2020.07.003>.
2. Suárez V, Suarez Quezada M, Oros Ruiz S, Ronquillo De Jesús E. Epidemiology of COVID-19 in Mexico: from the 27th of February to the 30th of April 2020. *Rev Clin Esp.* 2020;220:463–71, <http://dx.doi.org/10.1016/j.rce.2020.05.007>.
3. Belanger MJ, Hill MA, Angelidi AM, Dalamaga M, Sowers JR, Mantzoros CS. Covid-19 and Disparities in Nutrition and Obesity. *N Engl J Med.* 2020;383:e69, <http://dx.doi.org/10.1056/NEJMp2021264>.
4. Zabetakis I, Lordan R, Norton C, Tsoupras A. COVID-19: The Inflammation Link and the Role of Nutrition in Potential Mitigation. *Nutrients.* 2020;12:1466, <http://dx.doi.org/10.3390/nu12051466>.
5. Li T, Zhang Y, Gong C, Wang J, Liu B, Shi L, et al. Prevalence of malnutrition and analysis of related factors in elderly patients with COVID-19 in Wuhan, China. *Eur J Clin Nutr.* 2020;74:871–5, <http://dx.doi.org/10.1038/s41430-020-0642-3>.

Juana Carretero Gómez<sup>a,\*</sup>,  
Jose Pablo Miramontes González<sup>b</sup>, Carlos Dueñas  
Gutiérrez<sup>c</sup> y Jose Carlos Arévalo Lorido<sup>a</sup>

<sup>a</sup> Servicio de Medicina Interna, Hospital de Zafra, Badajoz, España

<sup>b</sup> Servicio de Medicina Interna, Hospital Clínico Universitario de Valladolid, Instituto de Investigación Biológica de Salamanca, Salamanca, España

<sup>c</sup> Servicio de Medicina Interna y Enfermedades Infecciosas, Hospital Universitario de Valladolid, Valladolid, España

\* Autor para correspondencia.

Correo electrónico: [juanicarretero@gmail.com](mailto:juanicarretero@gmail.com)  
(J. Carretero Gómez).

<https://doi.org/10.1016/j.rce.2020.12.002>  
0014-2565/ © 2021 Publicado por Elsevier España, S.L.U.

## Miopericarditis por COVID-19: A propósito de un caso



### COVID-19 myopericarditis: A case report

Sr. Director:

La infección por SARS-CoV-2 provoca fundamentalmente una afectación respiratoria grave, caracterizada por infiltrados intersticiales difusos. Se han reportado algunos casos de miocarditis que pueden provocar arritmias, fallo cardíaco, *shock* cardiogénico e incluso la muerte en algunos pacientes<sup>1,2</sup>. Su mecanismo fisiopatológico más probable es multifactorial: desde el daño directo del virus a los cardiomiocitos, la respuesta inmune que provoca el propio organismo a la infección vírica o la lesión inducida por hipoxia<sup>3</sup>.

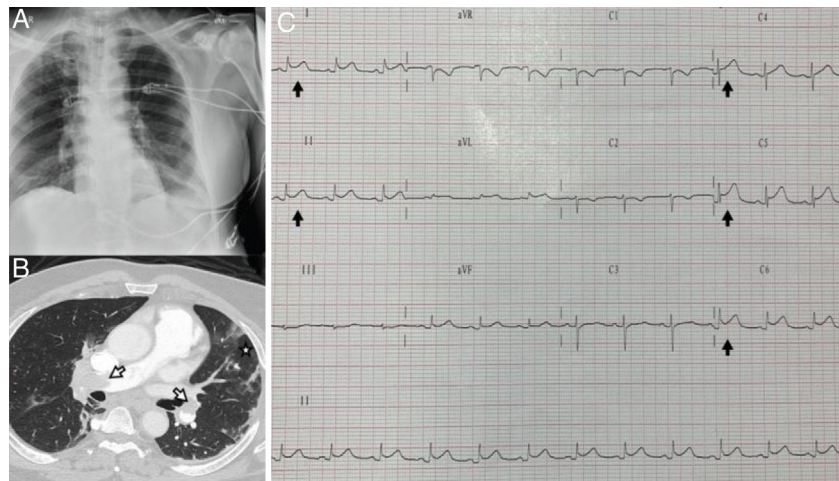
Presentamos el caso de un varón de 61 años con antecedentes de obesidad, que acude por cuadro clínico de cinco días de evolución de disnea progresiva, ingresando con insuficiencia respiratoria hipoxémica grave.

En la radiografía de tórax presenta un infiltrado intersticial bilateral (fig. 1A). Se sospecha neumonía grave por

COVID-19, que se confirma mediante prueba PCR. Dada la inestabilidad hemodinámica y respiratoria que precisa de intubación orotraqueal y conexión a ventilación mecánica, se realiza un ecocardiograma transtorácico (ETT), que aprecia disfunción severa del ventrículo derecho con movimiento paradójico del septo por sobrecarga de cavidades derechas, además de insuficiencia tricúspide severa.

Con la sospecha de tromboembolismo pulmonar, se realiza angiografía de tórax por tomografía computarizada (angio-TC), confirmando la presencia de trombos en ambas arterias pulmonares principales (fig. 1B). En esta situación clínica, precisa de dosis elevadas de catecolaminas y altos requerimientos de oxígeno, por lo que se administra fibrinólisis sistémica. Progresivamente durante su ingreso, se aprecia una tendencia a la estabilización del cuadro clínico, con mejoría de la función del ventrículo derecho y normalización de marcadores de daño miocárdico.

El séptimo día de ingreso, encontrándose sedoanalgeñado y conectado a ventilación mecánica invasiva, presenta cambios electrocardiográficos (ECG), con elevación cóncava del segmento ST generalizado (fig. 1C), constatando elevación de marcadores de daño miocárdico. Se realiza un nuevo ETT, que muestra una adecuada fracción de eyección



**Figura 1** A) Radiografía de tórax. B) TC que muestra trombos en ambas arterias pulmonares principales (flechas), además de infiltrados intersticiales (estrella). C) ECG con elevación cóncava del segmento ST generalizado.

ción ventricular izquierda (FEVI), con derrame pericardio ligero-moderado, sugestivo de miopericarditis aguda.

El paciente presentó una evolución satisfactoria y pasó a planta de hospitalización, 14 días después de su ingreso.

En conclusión, la infección por SARS-CoV-2 puede producir una afectación sistémica, más allá del fallo respiratorio, siendo las complicaciones cardíacas frecuentes en el curso evolutivo de esta enfermedad<sup>4</sup>, con una elevada morbimortalidad. Por ello, es de vital importancia tener un nivel de alerta elevado en la prevención y el diagnóstico de estas complicaciones cardíacas, para realizar un manejo adecuado de este tipo de pacientes en unidades de cuidados intensivos.

Se recomienda en los pacientes con infección por SARS-CoV-2, la seriación de ECG, marcadores cardíacos y la realización de ecocardiogramas. Sin embargo, es difícil poder llegar a diferenciar clínicamente la afectación cardíaca por la propia sepsis o la cardiomiopatía de estrés o por un síndrome coronario<sup>5</sup>.

## Financiación

Este trabajo no ha recibido ningún tipo de financiación.

## Conflicto de intereses

Los autores declaran no tener ningún conflicto de intereses.

## Bibliografía

1. Zeng JH, Liu YX, Yuan J, Wang FX, Wu WB, Li JX, et al. First case of COVID-19 infection with fulminant myocarditis

complication: case report and insights. *Infection*. 2020;48:773-777, <http://dx.doi.org/10.1007/s15010-020-01424-5>.

2. Inciardi RM, Lupi L, Zaccone G, Italia L, Raffo M, Tomasoni D, et al. Cardiac involvement in a patient with coronavirus disease 2019 (COVID-19). *JAMA Cardiol*. 2020;5:819–24.
3. Ruan Q, Yang K, Wang W, Jiang L, Song J. Clinical predictors of mortality due to COVID-19 based on an analysis of data of 150 patients from Wuhan, China. *Intensive Care Med*. 2020;46:846–8.
4. Akhmerov A, Marbán E. COVID -19 and the Heart. *Circ Res*. 2020;126:1443–55.
5. Siripanthong B, Nazarian S, Muser D, Deo R, Santangeli P, Khanji MY, et al. Recognizing COVID-19-related myocarditis: The possible pathophysiology and proposed guideline for diagnosis and management. *Heart Rhythm*. 2020;17:1463–71, <http://dx.doi.org/10.1016/j.hrthm.2020.05.001>.

G. Pérez-Acosta\*, L. Santana-Cabrera, J. Blanco-López y J.C. Martín-González

*Servicio de Medicina Intensiva. Complejo Hospitalario Universitario Insular Materno Infantil, Las Palmas de Gran Canaria, España*

\* Autor para correspondencia.

Correo electrónico: [gperaco@gobiernodecanarias.org](mailto:gperaco@gobiernodecanarias.org) (G. Pérez-Acosta).

<https://doi.org/10.1016/j.rce.2020.11.008>

0014-2565/ © 2021 Elsevier España, S.L.U. y Sociedad Española de Medicina Interna (SEMI). Todos los derechos reservados.