

- ciated with H1N1 Influenza Infection. *Intern Med.* 2017;56:2747-51.
- Whyte CS, Morrow GB, Mitchell JL, Chowdary P, Mutch NJ. Fibrinolytic abnormalities in acute respiratory distress syndrome (ARDS) and versatility of thrombolytic drugs to treat COVID-19. *J Thromb Haemost.* 2020, <http://dx.doi.org/10.1111/jth.14872>.
  - Manna SS, Shaw J, Tibby SM, Durward A. Treatment of plastic bronchitis in acute chest syndrome of sickle cell disease with intratracheal rDNase. *Arch Dis Child.* 2003;88:626-7.
  - Takahashi S, Nakamura M. Necrotizing tracheobronchitis caused by influenza and *Staphylococcus aureus* co-infection. *Infection.* 2018;46:737-9.
  - Krempaska K, Barnowski S, Gavini J, Hobi N, Ebener S, Simillion C, et al. Azithromycin has enhanced effects on lung fibroblasts from idiopathic pulmonary fibrosis (IPF) patients compared to controls [corrected]. *Respir Res.* 2020;21:25. Erratum in: *Respir Res.* 2020;21:29.

- Schultz KD, Oermann CM. Treatment of cast bronchitis with low-dose oral azithromycin. *Pediatr Pulmonol.* 2003;35:139-43.

G. Pérez Acosta y L. Santana-Cabrera\*

*Servicio de Medicina Intensiva, Complejo Hospitalario Universitario Insular-Materno Infantil, Las Palmas de Gran Canaria, Las Palmas, España*

\*Autor para correspondencia.

Correo electrónico: [lsancabx@gobiernodecanarias.org](mailto:lsancabx@gobiernodecanarias.org) (L. Santana-Cabrera).

<https://doi.org/10.1016/j.rce.2020.05.002>

0014-2565/ © 2020 Elsevier España, S.L.U. y Sociedad Española de Medicina Interna (SEMI). Todos los derechos reservados.

## Pronóstico perinatal y de la paciente embarazada con infección por COVID-19



### Pregnancy and perinatal outcome of a woman with COVID-19 infection

Sr. Director:

La infección por el coronavirus COVID-19, identificada inicialmente en diciembre de 2019 en Wuhan (China), es una enfermedad emergente con un rápido aumento en el número de pacientes infectados en todo el mundo. No se dispone de muchos datos sobre cómo afecta durante el embarazo; sin embargo, sí que existe información de infección por otros coronavirus altamente patógenos como son el síndrome respiratorio agudo severo (SARS) o el síndrome respiratorio de Oriente Medio (MERS) durante el embarazo<sup>1</sup>. Así se sabe que la tasa de mortalidad de la infección por SARS era del 10% en la población general y hasta el 25% en mujeres embarazadas, sin demostrar transmisión intrauterina<sup>2</sup>.

Nuestra paciente de 44 años, gestante de 29 + 2 semanas, sin antecedentes patológicos de interés, sin viajes recientes ni contacto con pacientes infectados conocidos, acudió al centro por cuadro de 12 días de evolución que consistía en odinofagia, tos seca y, en los últimos días, fiebre de 39,5 °C.

Exploración obstétrica normal. Se le realizó PCR de COVID-19 que resultó ser positiva. En la analítica destacaba: 20.900 leucocitos (98% de PMN), linfopenia 200, dímero D 578 ng/ml, PCR 28 mg/dl, LDH 223 U/l y procalcitonina 5,33 ng/ml. Desde el punto de vista respiratorio con unas cánulas nasales a 3 l tenía una PO<sub>2</sub> de 140 mmHg. En la radiografía de tórax se apreciaban infiltrados pulmonares bilaterales multilobares con patrón intersticio-alveolar, con consolidaciones alveolares en el lóbulo superior izquierdo, pinzamiento de senos costofrénicos y engrosamiento cisural derecho por derrame pleural de leve cuantía (fig. 1).

Se comienza tratamiento con lopinavir/ritonavir, cloroquina, ceftriaxona y azitromicina. A las 48 h la paciente se encuentra más taquipneica y, en pocas horas, empeora su mecánica respiratoria con acidosis respiratoria e hipoxemia severa y precisa intubación orotraqueal y conexión a ventilación mecánica.

En vista del empeoramiento clínico se contacta con ginecología que decide comenzar la maduración pulmonar del feto mediante 2 dosis, separadas por 12 h, de 12 mg de beta-metasona. A las 24 h se lleva a cabo la cesárea dentro del box de la UCI sin complicaciones para la madre ni para el hijo, descartándose en este la infección por COVID-19. En días sucesivos hay una mejoría progresiva de la oxigenación, comenzando proceso de *weaning*.

Esta paciente tuvo una evolución satisfactoria, lo que también corroboran varios estudios publicados durante esta pandemia sobre COVID-19. Un estudio con 38 mujeres embarazadas e infectadas con este virus demostró que el pronóstico materno era mucho mejor que con coronavirus anteriores, ya que ninguna murió ni se produjeron casos de transmisión intrauterina al feto<sup>3</sup>. En otro, con 9 pacientes gestantes con neumonía por COVID-19, los autores describen la similitud clínica con las reportadas para pacientes adultas no embarazadas, no encontrando, en ningún caso, transmisión vertical<sup>4</sup>.

En otra investigación con 15 pacientes se observó que el embarazo y el parto no agravaron el curso de la sintomatología que, en todos los casos, fue leve con una recuperación satisfactoria<sup>5</sup>. Por último, otro estudio con 16 gestantes recomienda que, si hay una indicación de cirugía obstétrica, o la propia enfermedad crítica de COVID-19, la interrupción oportuna del embarazo no aumentará el riesgo de

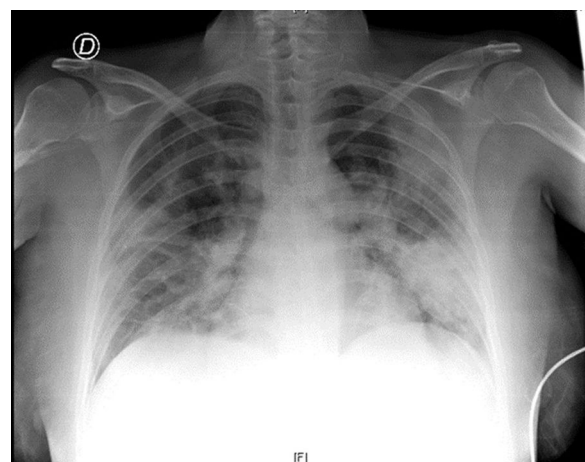


Figura 1 Radiografía de tórax al ingreso hospitalario.

nacimiento prematuro y anoxia del recién nacido, siendo beneficioso para el tratamiento de la neumonía materna. En ningún caso, al igual que los autores anteriores, no encontraron en los neonatos el COVID-19<sup>6</sup>.

Por tanto, hasta ahora, no hay evidencia de que este coronavirus tenga un comportamiento diferente en mujeres embarazadas a la de la población general, ni de que exista transmisión materno-fetal. Con todos estos estudios, el 5 de febrero del 2020 se llevó a cabo una reunión de expertos, chinos y norteamericanos, que elaboraron una serie de recomendaciones específicas para el manejo de mujeres embarazadas y neonatos nacidos de madres con infección sospechada o confirmada por coronavirus (COVID-19)<sup>7</sup>. De este encuentro se publicaron una serie de recomendaciones, con mayor o menor grado de evidencia clínica, entre las cuales podemos destacar:

- Las mujeres embarazadas con sospecha de infección por COVID-19 podrían someterse a exámenes de imagen pulmonar (Rx, TC) y prueba diagnóstica de COVID-19 lo antes posible.
- Se debe hospitalizar e ingresar, a ser posible en habitaciones con presión negativa, a mujeres embarazadas que tienen un COVID-19 sospechoso o confirmado.
- El momento del parto debe ser individualizado, basándose en el bienestar materno-fetal, la edad gestacional y otras condiciones concomitantes, no solo porque la paciente embarazada esté infectada. Además, se debe permitir el parto vaginal cuando sea posible y reservar la cesárea para cuando sea obstéticamente necesario.
- Es razonable considerar la analgesia regional en las mujeres embarazadas con infección por COVID-19 que necesitan una cesárea, siempre y cuando la función respiratoria lo permita. Si no, la anestesia general es mucho más segura.
- Actualmente no se puede afirmar si hay transmisión vertical desde de la madre al feto, aunque haya algunos casos publicados que no han mostrado evidencia de transmisión vertical en pacientes con infección por COVID-19 en el último trimestre del embarazo. De todas formas se recomienda mantener a los recién nacidos aislados durante al menos 14 días y, durante este período, no se recomienda la lactancia materna directa.

Es probable que estas recomendaciones evolucionen como el curso de esta nueva enfermedad.

## Riesgo de reactivación de la hepatitis B asociado al tratamiento con corticoides frente a SARS-CoV-2 (COVID-19)



### Risk of hepatitis B reactivation associated with treatment against SARS-CoV-2 (COVID-19) with corticosteroids

Sr. Director:

La actual crisis sanitaria producida por el SARS-CoV-2 y las consecuencias, en ocasiones fatales, de la tormenta de cito-

## Bibliografía

1. Rasmussen SA, Smulian JC, Lednický JA, Wen TS, Jamieson DJ. Coronavirus Disease 2019 (COVID-19) and Pregnancy: What obstetricians need to Know. *Am J Obstet Gynecol.* 2020, <http://dx.doi.org/10.1016/j.ajog.2020.02.017>, pii: S0002-9378(20)30197-6.
2. Wong SF, Chow KM, Leung TN, Ng WF, Ng TK, Shek CC, et al. Pregnancy and perinatal outcomes of women with severe acute respiratory syndrome. *Am J Obstet Gynecol.* 2004;191:292-7, <http://dx.doi.org/10.1016/j.ajog.2003.11.019>.
3. Schwartz DA. An Analysis of 38 Pregnant Women with COVID-19 Their Newborn Infants, and Maternal-Fetal Transmission of SARS-CoV-2: Maternal Coronavirus Infections and Pregnancy Outcomes. *Arch Pathol Lab Med.* 2020, <http://dx.doi.org/10.5858/arpa.2020-0901-SA>.
4. Chen H, Guo J, Wang C, Luo F, Yu X, Zhang W, et al. Clinical characteristics and intrauterine vertical transmission potential of COVID-19 infection in nine pregnant women: A retrospective review of medical records. *Lancet.* 2020;395:809-15, [http://dx.doi.org/10.1016/S0140-6736\(20\)30360-3](http://dx.doi.org/10.1016/S0140-6736(20)30360-3).
5. Liu D, Li L, Wu X, Zheng D, Wang J, Yang L, et al. Pregnancy and Perinatal Outcomes of Women With Coronavirus Disease (COVID-19) Pneumonia: A Preliminary Analysis. *AJR Am J Roentgenol.* 2020;18:1-6, <http://dx.doi.org/10.2214/AJR.20.23072>.
6. Zhang L, Jiang Y, Wei M, Cheng BH, Zhou XC, Li J, et al. Analysis of the pregnancy outcomes in pregnant women with COVID-19 in Hubei Province. *Zhonghua Fu Chan Ke Za Zhi.* 2020;55:E009, <http://dx.doi.org/10.3760/cma.j.cn112141-20200218-00111>.
7. Chen D, Yang H, Cao Y, Cheng W, Duan T, Fan C, et al. Expert consensus for managing pregnant women and neonates born to mothers with suspected or confirmed novel coronavirus (COVID-19) infection. *Int J Gynaecol Obstet.* 2020;149:130-6, [10.1002/ijgo.13146](https://doi.org/10.1002/ijgo.13146).

D. González Romero, J. Ocampo Pérez,  
L. González Bautista y L. Santana-Cabrera\*

*Servicio de Medicina Intensiva, Complejo Hospitalario Universitario Insular Materno-Infantil, Las Palmas de Gran Canaria, Las Palmas, España*

\* Autor para correspondencia.

Correo electrónico: [lsancabx@gobiernodecanarias.org](mailto:lsancabx@gobiernodecanarias.org)  
(L. Santana-Cabrera).

<https://doi.org/10.1016/j.rce.2020.04.006>

0014-2565/ © 2020 Elsevier España, S.L.U. y Sociedad Española de Medicina Interna (SEMI). Todos los derechos reservados.

quinas asociada al mismo han conducido a emplear terapias destinadas a frenar la hiperactivación del sistema inmune. Dentro de ellas, los corticoides se han convertido en uno de los tratamientos de elección cuando la evolución clínica y analítica no es favorable.

Como todo régimen inmunosupresor, los corticoides no están exentos de riesgos, y lo ideal sería poder prevenirlos. La reactivación de infecciones adquiridas previamente sería uno de ellos, siendo de especial interés la hepatitis B, tanto por su frecuencia como por la existencia de armas para frenarla. Además, en un reciente estudio se ha relacionado la infección crónica por VHB con un enlentecimiento en la eliminación del SARS-CoV-2<sup>1</sup>.