Rev Clin Esp. 2017;217(Espec Congr):1339

Revista Clínica Española

https://www.revclinesp.es

V-069 - MASAS MEDIASTÍNICAs: NO TODO ES LINFOMA

S. Santos Seoane[1], V. Díaz Fernández[2], A. Fernández Pantiga[3], M. Rivas Carmenado[4], R. Martínez Gutiérrez[1], L. Alcuria Ledo[5], S. Fuente Cosío[1] y M. Taboada Martínez[2]

[1]Medicina Interna. Hospital San Agustín. Avilés (Asturias). [2]Medicina Interna. Hospital de Cabueñes. Gijón (Asturias). [3]Medicina Interna. Hospital Comarcal de Jarrio. Coaña (Asturias). [4]Medicina Interna; [5]Nefrología. Hospital Universitario Central de Asturias. Oviedo (Asturias).

Resumen

Objetivos: Poner en evidencia la multitud de etiologías que pueden ser causa de masas mediastínicas, lo que conlleva diversidad de síntomas y diferentes actitudes terapéuticas.

Material y métodos: Se exponen tras casos que afectan a tres pacientes en rangos de edad diferente, con distinta sintomatología en el momento del ingreso, todos ellos con evidencia de masa mediastínica en las pruebas de imagen, y cada uno con un diagnóstico final diferente.

Resultados: Caso 1: varón de 34 años que consultó por astenia y dolor torácico mal definido con cierta sensación de disfagia. La Rx de tórax mostró ensanchamiento mediastínico, solicitándose TAC torácico con hallazgos de masa mediastínica homogénea, que producía disminución del calibre esofágico, de 10,9 × 3,3 cm. La PAAF fue compatible con leiomioma. Se realizó esofaguectomía (fig. 1). Caso 2: mujer de 84 años que consultó por dolor en hemitórax izquierdo de mes y medio de evolución sin fiebre ni otros síntomas. La Rx de tórax mostró derrame pleural izquierdo y el TAC torácico la presencia de una gran masa sólida hipercaptante en el mediastino posterior. El diagnóstico final fue de plasmocitoma con derrame pleural izquierdo y secreción de IgA-lambda monoclonal. Se inició radioterapia (fig. 2). Caso 3: mujer de 24 años que consultó por astenia, asociando sudoración y fiebre vespertina de dos semanas de evolución. La Rx de tórax mostró ensanchamiento mediastínico confirmándose en el TAC. La BAG fue compatible con linfoma Hodgkin, iniciándose quimioterapia (fig. 3).

Figura 1

Figura 2

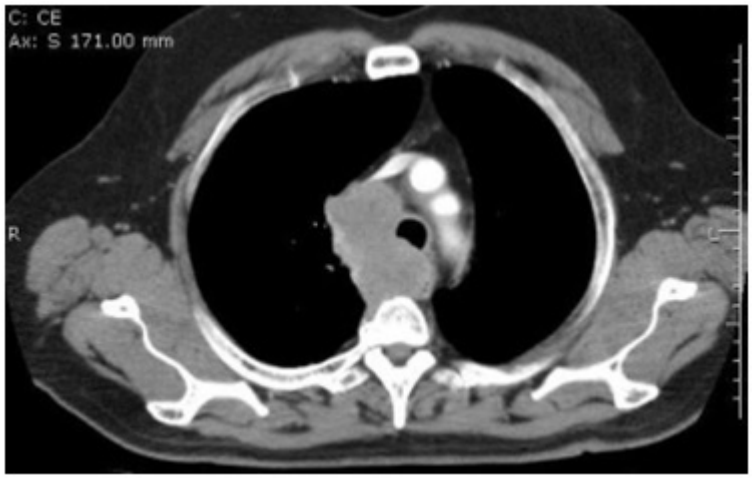

Figura 3

Discusión: La etiología de las masas mediastínicas puede ser maligna (linfoma y plasmocitoma) o benigna (leiomioma). Suelen ser hallazgos casuales en la Rx de tórax, o presentar síntomas secundarios a la compresión que la masa ejerce sobre las estructuras adyacentes (disfagia), o síntomas sistémicos secundarios a síndromes paraneoplásicos (síntomas B del linfoma). Las lesiones más usuales en el mediastino anterior son timomas, teratomas, masas tiroideas y linfomas; en el medio las lesiones vasculares, las adenopatías y los quistes pleuropericárdicos o broncogénicos; en el posterior los tumores neurogénicos, meningoceles, mielomeningoceles, quistes gastroentéricos y divertículos esofágicos.

Conclusiones: La etiología de las masas mediastínicas es variable. La aproximación diagnóstica inicial tendrá en cuenta la edad, la localización, los síntomas, la asociación con enfermedades sistémicas específicas, la presencia de marcadores bioquímicos y los hallazgos radiológicos. El diagnóstico será por biopsia.

0014-2565 / © 2017, Elsevier España S.L.U. y Sociedad Española de Medicina Interna (SEMI). Todos los derechos reservados.