Rev Clin Esp. 2017;217(Espec Congr):1316

Revista Clínica Española

https://www.revclinesp.es

V-030 - DIAGNÓSTICO NO INVASIVO DE LA AMILOIDOSIS POR TRANSTIRETINA

E. Bueno Juana[1], A. Gracia Gutiérrez[1], C. Lahuerta Pueyo[2], S. Menao Guillén[2], N. Guillén Monzón[3], V. Sorribas Alejaldre[3] y M. Aibar Arregui[1]

[1]Medicina Interna; [2]Laboratorio de Bioquímica. Hospital Clínico Universitario Lozano Blesa. Zaragoza.[3]Facultad de Veterinaria. Universidad de Zaragoza.

Resumen

Objetivos: Un tipo de amiloidosis sistémica es la amiloidosis por transtiretina (ATTR), que incluye 2 subtipos (ATTR de tipo salvaje y ATTR hereditaria) que afecta principalmente al corazón y al sistema neurológico. La ATTR cardíaca con frecuencia no es diagnosticada debido a la necesidad tradicional de diagnóstico histológico compatible y las características clínicas similares a otras enfermedades. En la actualidad, se acepta un diagnóstico no histológico de este trastorno basado en otras técnicas que demuestran la presencia de cardiomiopatía infiltrativa. Este estudio pretende valorar el uso de las técnicas diagnósticas recomendadas por la nueva evidencia científica en pacientes con criterios de sospecha clínica para amiloidosis y los resultados obtenidos en estas pruebas.

Material y métodos: Hemos incluido en este estudio a 39 pacientes ingresados en nuestro hospital con insuficiencia cardíaca, desde septiembre de 2016 hasta enero de 2017, y que cumplieron criterios de sospecha de amiloidosis cardíaca (hallazgos ecocardiográficos que sugieren amiloidosis, asociados a otras manifestaciones extracardíacas típicas). Se ha realizado un estudio descriptivo retrospectivo para evaluar la frecuencia con la que se realizan tanto la gammagrafía como la inmunoelectroforesis de sangre y orina en este tipo de pacientes.

Resultados: De los 39 los pacientes incluidos en este estudio, dos ya tenían el diagnóstico previo de amiloidosis. Sólo 11 de estos pacientes con sospecha de ATTR cardíaca se sometió a una gammagrafía, de los cuales el 82% fueron positivos. Además, únicamente en un 30% de ellos se realizó inmunoelectroforesis de sangre y/o orina, para ayudar a descartar otras etiologías, tras las que se obtuvo que un 58% de estas fueron negativas (fig.).

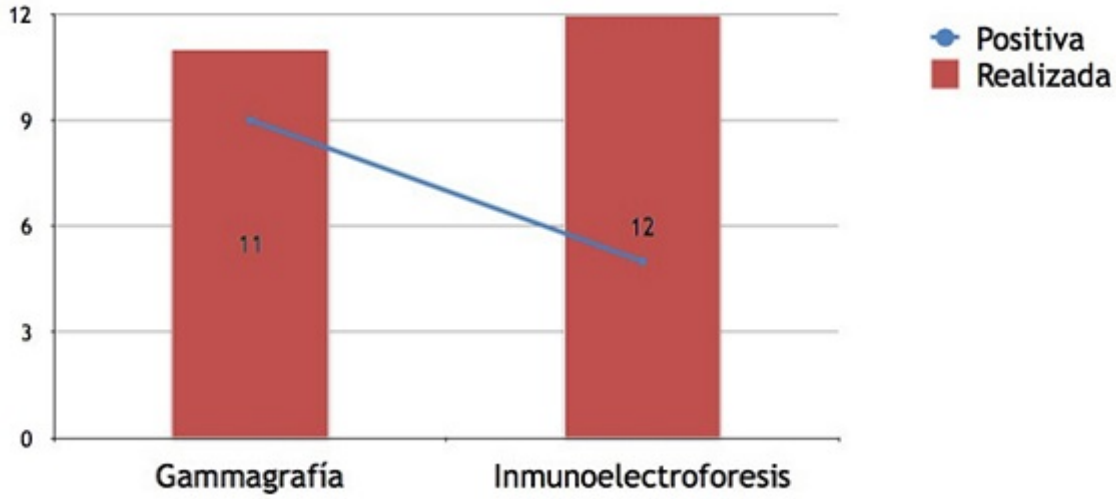

Conclusiones: La amiloidosis por transtiretina debe ser una de las entidades a considerar en el diagnóstico diferencial de insuficiencia cardíaca con fracción de eyección preservada. En estos casos, aunque no se realice estudio histológico, existen otras técnicas diagnósticas que creemos que deben utilizarse con más frecuencia.

0014-2565 / © 2017, Elsevier España S.L.U. y Sociedad Española de Medicina Interna (SEMI). Todos los derechos reservados.