



ICYFA-018 - UTILIDAD DE LA ECOGRAFÍA DE VENA CAVA INFERIOR EN EL SEGUIMIENTO DE PACIENTES CON INSUFICIENCIA CARDIACA CRÓNICA

L. Aguilera, P. Rodríguez, P. Gil Martínez, C. Suárez y J. Curbelo

Medicina Interna. Hospital Universitario de la Princesa. Madrid.

Resumen

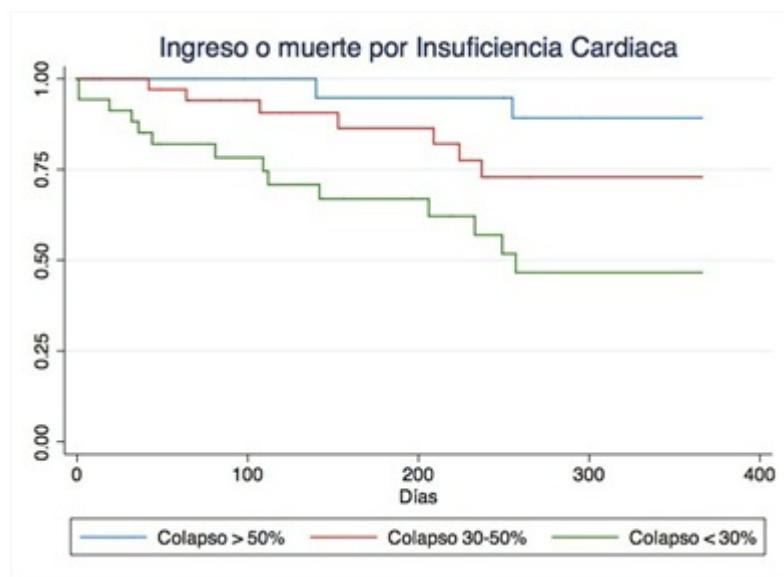
Objetivos: La insuficiencia cardiaca (IC) es una patología muy prevalente en consultas de Medicina Interna. Conocer el estado congestivo del paciente para ajustar el tratamiento es un reto médico. Se ha postulado el uso de ecografía de vena cava inferior (VCI) para el diagnóstico y pronóstico de pacientes con IC aguda descompensada. Su papel en la IC crónica ha sido escasamente evaluado. El objetivo de este proyecto es valorar la utilidad pronóstica de la ecografía de VCI en una cohorte de pacientes con IC crónica, en seguimiento en consultas de Medicina Interna.

Material y métodos: Estudio de cohortes prospectivo en el que se incluyeron pacientes con IC crónica que acudían a revisión a consultas de Medicina Interna. Durante la visita se realizaron medidas de ecografía de VCI en corte longitudinal a dos centímetros de la aurícula derecha. Se midieron el diámetro máximo, mínimo, y el índice de colapso en ciclo respiratorio no forzado. Se categorizó a los pacientes según tuvieran colapso mayor de 50%, entre un 30 y 50% y menor de 30%. Se realizó seguimiento durante un año. Se consideraron variables desenlace: descompensación con manejo ambulatorio, el ingreso hospitalario por IC, la muerte por IC y la muerte por cualquier causa.

Resultados: Se reclutaron 95 pacientes de los cuales 23 presentaron un colapso mayor al 50%, 37 un colapso entre 30 y 50% y 35 un colapso menor del 30%. No hubo diferencias significativas en la edad, sexo y comorbilidades de los distintos grupos. Tampoco hubo diferencias en valores de hemoglobina o función renal. En la cohorte destaca la cardiopatía con fracción de eyección preservada en un 80% de los pacientes, y la alta prevalencia de fibrilación auricular, de un 78%. Los pacientes con menor grado de colapso presentaron una mortalidad al año por IC o cualquier causa superior al resto, si bien no alcanzó la significación estadística. Así mismo presentaron mayor riesgo de descompensación, y de ingreso por IC (p 0,032 y p 0,006 respectivamente). Al analizar la variable combinada de ingreso o muerte por IC (fig.) el grupo de colapso $> 50\%$ tuvo una incidencia acumulada del 10,8% frente al grupo de colapso 30-50%, de 27,1% y frente a colapso $< 30\%$ con 53,6% (p 0,003). Tras ajustar por edad, sexo y comorbilidades la HR para el grupo de colapso $< 30\%$ para reingreso o muerte por IC fue de 7,0 (1,6-31,2).

Discusión: Conocer el grado de colapso de VCI tiene utilidad pronóstica dado que se relaciona con riesgo de descompensación y muerte al año de seguimiento. Los pacientes con colapso menor del 30% presentan un riesgo de ingreso o muerte por IC 7 veces superior a los pacientes con colapso $>$

50%.



Conclusiones: La ecografía de VCI es una herramienta no invasiva y sencilla que permite identificar pacientes con IC crónica con alto riesgo de ingreso o muerte por IC.