Rev Clin Esp. 2017;217(Espec Congr):1018

Revista Clínica Española

https://www.revclinesp.es

I-180 - MUJER CON SÍNDROME CONSTITUCIONAL Y POLIARTRITIS

A. Roura Piloto[1], F. Gallo Puelles[2] y J. Montoya Martínez[1]

[1]Medicina Interna; [2]Reumatología. Hospital Universitario Virgen de la Arrixaca. Murcia.

Resumen

Objetivos: Caso clínico. Mujer de 61 años, consulta por síndrome constitucional y poliartralgias/artritis de más de un año de evolución. Antecedentes personales: HTA, DM, dislipemia y bocio normofuncionante. No Intervenciones quirúrgicas. Desde hace más de un año, presenta episodios autolimitados de dolor y tumefacción en grandes articulaciones (hombros, codos, carpos) de 48 horas, sin fiebre acompañándose de pérdida de peso de 3 kg en último mes.

Material y métodos: Exploración física: BEG. NAD 0 y NAT 0 (no se objetiva sinovitis). Analítica: PCR 23, VSG 40, TSH normal, discreta anemia (Hb 11), Nc, Nc. Proteinograma: hipoalbuminemia, elevación alfa 1,2 globulinas. Estudio autoinmune negativo. Bioquímica normal. Gammagrafía ósea: captación osteoblástica en rodillas, tobillos y tarsos, sugestiva de patología osteoarticular inflamatoria/degenerativa. Se diagnostica inicialmente de reumatismo palindrómico. Se pautan esteroides a bajas dosis. En revisiones posteriores, presenta pérdida de peso progresiva y persistencia de RFA elevados. TAC tórax abdomen: adenopatía hiliar derecha > 1 cm y axilares bilaterales aspecto inflamatorio reactivo, colelitiasis (sin colecistitis) y posible mesenteritis (adenopatías retroperitoneales y aumento difuso grasa mesentérica). El paciente es derivado a Digestivo, se ingresa para estudio.

Resultados: En planta. EF: afebril. Auscultación AP: normal; Abdomen: doloroso en hemiabdomen derecho. Pruebas complementarias: Hemograma: Hb 10,4 g/dl, Hto 33. Leucocitos 9.200. 395.000 plaquetas. Bioquímica: normal. Urato 6,2. PCR 32,7 mg/L (hasta 113). Proteínas totales 5,7 g/dl. Marcadores tumorales: negativos. Ac anticeliaquía negativos. Estudio heces: coprocultivo, cultivo parásitos y toxina Clostridium difficile negativos. Hemocultivos negativos. TAC toraco-abdominal (previamente realizado). Eco abdominal: colelitiasis, resto normal. Rx tránsito baritado intestinal: engrosamiento difuso pliegues desde duodeno a íleon terminal. Endoscopia oral: pólipos de mínimo tamaño en estómago, mucosa duodenal inflamada. Se toman muestras para biopsia fragmentos de tejido grisáceo-blanquecino de mucosa gástrica antral con cambios hiperplásicos. Biopsia de mucosa duodenal: agrandamiento de vellosidades intestinales, infiltración por macrófagos, PAS+, compatible con enfermedad de Whipple. Diagnóstico final: enfermedad de Whipple con afectación de intestino delgado y articular. Se inicia antibioterapia con ceftriaxona 2 g iv/día durante dos semanas, y cotrimoxazol 400/80 1c/12h hasta un año. Es revisada en consultas, tras antibioterapia, con buena evolución y asintomática.

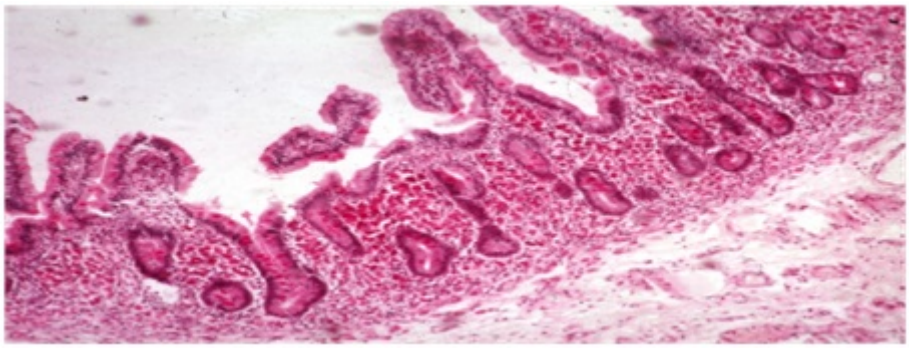

Discusión: La enfermedad de Whipple es una infección bacteriana crónica extremadamente rara causada por Tropheryma whipplei. Se caracteriza por engrosamiento de vellosidades intestinales y produce malabsorción con dolor abdominal, diarrea y pérdida de peso. Con frecuencia se asocia a trastornos neurológicos (pérdidas de memoria, cambios en la personalidad, oftalmoplejia) y reumatológicos como artralgias, y artritis simétrica de grandes articulaciones, como ocurrió en nuestro caso. Las artralgias y artritis pueden ser síntoma inicial más común, formando parte del diagnóstico diferencial en las poliartritis seronegativa siendo bilateral, simétrica y no erosiva. Posteriormente, incluso hasta cinco años más tarde, pueden llegar a desarrollar síntomas de infección digestiva (diarrea, dolor abdominal...) que, como en nuestro caso, nos conducen a su diagnóstico final definitivo. Tras antibioterapia (ceftriaxona intravenosa 2 semanas y posteriormente cotrimoxazol oral durante un año), los pacientes suelen presentar una mejoría del cuadro articular, pudiendo llegar a ser mortal si no reciben tratamiento.

0014-2565 / © 2017, Elsevier España S.L.U. y Sociedad Española de Medicina Interna (SEMI). Todos los derechos reservados.