Rev Clin Esp. 2015;215 (Espec Congr):740

Revista Clínica Española

https://www.revclinesp.es

V-103 - BIOPSIA DE AGUJA GRUESA: RENDIMIENTO EN EL DIAGNÓSTICO DE ADENOPATÍAS ECOGRÁFICAMENTE PATOLÓGICAS EN LA UNIDAD DE DIAGNÓSTICO RÁPIDO DE MEDICINA INTERNA. HOSPITAL BIERZO

A. Rivas Lamazares, A. González Fernández, S. Sandomingo Freire, C. Buelta González, R. Muñumer Blázquez, J. Hernando García

Servicio de Medicina Interna. Hospital El Bierzo. Ponferrada (León).

Resumen

Objetivos: Conocer la rentabilidad diagnóstica de la biopsia con aguja gruesa como método inicial para estudio de patología infecciosa y tumoral de adenopatías ecográficamente patológicas.

Métodos: Estudio retrospectivo descriptivo de BAG realizadas (enero de 2014 a diciembre de 2014) y cuyo resultado permitió el diagnóstico de adenopatías ecográficamente patológicas consideradas como tal las que presentaban: vascularización cortical, halo periférico, borramiento del hilo, heterogeneidad de los ecos internos (necrosis central), cociente entre los diámetros longitudinal y transverso menor 1,3 mm. Así como seguimiento de aquellas adenopatías a las cuales no se practicó BAG.

Resultados: De 36 adenopatías/masas cervicales estudiadas en UDR, 19 fueron mujeres y 15 hombres, con edades comprendidas entre 16 y 68 años. De ellos, tras estudio básico con analítica, exploración ORL, serologías y ecografía, solo 16 fueron subsidiarias de realización de BAG por criterios principalmente ecográficos y los 20 restantes sólo fue necesario ecografía, exploración ORL, analítica y serologías. De las adenopatías diagnosticadas por BAG, 11 resultaron ser linfomas (68,75%), 1 tuberculosis ganglionar (6,25%), 1 tumor de Warthin y 3 adenopatías reactivas inespecíficas (18,75%). De todas estas 12 fueron cervicales y 2 inguinales. De las 20 diagnosticadas sin BAG, 3 fueron nódulos tiroideos, 1 nódulo subcutáneo, 8 presentaban centro graso (benignas) y 8 mononucleosis infecciosas. De todas las adenopatías derivadas a nuestra consulta, el 30,5% resultaron positivas para malignidad, en concreto neoplasias hematológicas. De las adenopatías diagnosticadas por BAG, el 68,75% fueron positivas para malignidad.

Discusión: La biopsia con aguja gruesa (BAG) es un método rápido y mínimamente invasivo, que en un mismo acto, proporciona información del patrón arquitectural del ganglio y de la patología que lo afecta incluyendo estudio histológico, microbiológico e inmunohistoquímico. La adenopatía persistente (6 semanas evolución sin lesión evidente en el territorio local al que drena o claramente patológica por exploración o localización) es uno de los ítems de estudio en la unidad de diagnóstico rápido. Debido a la controversia actual de la realización de PAAF como método diagnóstico de primeria línea, en nuestra unidad se indica BAG en primera instancia diagnóstica, lo que nos permite en un mismo acto descartar patología granulomatosa (TBC), metastásica de órgano sólido y linfoproliferativa primaria, sin apreciarse complicaciones locales. Además evita exéresis escisionales quirúrgicas que implica ingreso hospitalario. En ningún caso el material fue insuficiente para el diagnóstico (limitación importante en técnicas PAAF). Ninguno de los pacientes a los que no se les realizó BAG por no cumplir criterios ecográficos de malignidad ha desarrollado alguna patología durante el tiempo de seguimiento.

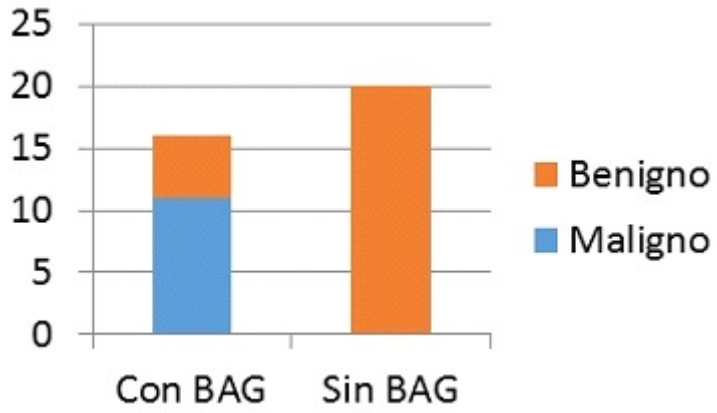

Conclusiones: El 81,25% de las BAG establecieron el diagnóstico definitivo pudiendo descartar en el restante de los casos patología grave (68,75% linfoma y el 6,25% de TBC y de todas las realizadas el 18,75% fueron de características reactivas). En un mismo acto el uso de BAG permite el diagnóstico sin aumentar las complicaciones o las demoras diagnósticas.

0014-2565 / © 2015, Elsevier España S.L.U. y Sociedad Española de Medicina Interna (SEMI). Todos los derechos reservados.