Rev Clin Esp. 2014;214 (Espec Congr):1237

Revista Clínica Española

https://www.revclinesp.es

V-133. - AMILOIDOSIS CARDIACA EN EL HOSPITAL SANTA BÁRBARA DE SORIA

F. Zamudio Moya[1], A. Sánchez Sánchez[1], P. Arribas Arribas[1], L. Beltrán Martínez[2], M. Pereira de Vicente[1], E. Antolín Barrios[3]

[1]Servicio de Medicina Interna, [2]Servicio de Medicina Intensiva, [3]Urgencias. Hospital Santa Bárbara. Soria.

Resumen

Objetivos: Analizar los casos de amiloidosis cardiaca diagnosticados en el Hospital Santa Bárbara de Soria en los últimos dos años (población de referencia: 95.223 habitantes).

Métodos: Estudio observacional retrospectivo de los casos de amiloidosis cardiaca diagnosticados en Soria desde el año 2013; se revisa proceso diagnóstico y evolución clínica, con revisión de la literatura.

Resultados: Se diagnosticaron 3 casos: Caso 1: varón de 69 años con cardiopatía isquémica estable y función sistólica preservada. Inicia insuficiencia cardiaca. La ecocardiografía sugiere miocardiopatía infiltrativa. La resonancia magnética cardiaca muestra el patrón típico de captación en anillo subendocárdico del contraste. Se realiza biopsia de mucosa rectal diagnóstica para amiloidosis de cadenas ligeras (AL). Inicia quimioterapia con evolución tórpida. Fallece por insuficiencia cardiaca refractaria a los 5 meses del diagnóstico. Caso 2: varón de 82 años hipertenso con insuficiencia cardíaca biventricular de rápida evolución. En el ecocardiograma, se objetivan hallazgos sugestivos de amiloidosis. Desarrolló neuropatía y artropatía amiloidótica con insuficiencia renal. Se desestima tratamiento específico. Es exitus a los 4 meses. Caso 3: varón de 71 años con antecedentes de miocardiopatía hipertrófica de más de 10 años de evolución estable, fibrilación auricular y cardiopatía isquémica revascularizada. En pocos meses inicia insuficiencia cardiaca rápidamente progresiva y refractaria, objetivándose en ecocardiografía, progresión rápida de la hipertrofia ya conocida, con disfunción sistólica severa. La cardiorresonancia sugiere miocardiopatía infiltrativa tipo amiloidosis. Se confirma con biopsia miocárdica (tipo AL). El paciente fallece a los 9 meses.

Discusión: La amiloidosis es una enfermedad rara en la que la afectación cardiaca no es común siendo más frecuente en los tipos AL (primaria) y senil, si bien el curso clínico es mucho más benigno en ésta. Cursa con insuficiencia cardiaca biventricular, primero con afectación de la diástole y luego de la función sistólica. Es frecuente la fibrilación auricular y la tendencia a hipotensión y síncope lo cual dificulta el manejo de la insuficiencia cardiaca. La secuencia diagnóstica en caso de sospecha se basa en: 1) El ecocardiograma con hipertrofia del ventrículo izquierdo, patrón granular y crecimiento de aurícula izquierda; inicialmente hay alteración de la diástole, que progresa a disfunción sistólica. El derrame pericárdico ligero es común. 2) La cardiorresonancia muestra un patrón típico de miocardiopatía infiltrativa con realce tardío en anillo subendocárdico del contraste (casi diagnóstico). 3) El diagnóstico definitivo lo da la biopsia de distintos tejidos. La evolución es mala, con sobrevida de pocos meses. No existe tratamiento específico, planteándose en casos determinados ciclos de quimioterapia o trasplante cardiaco.

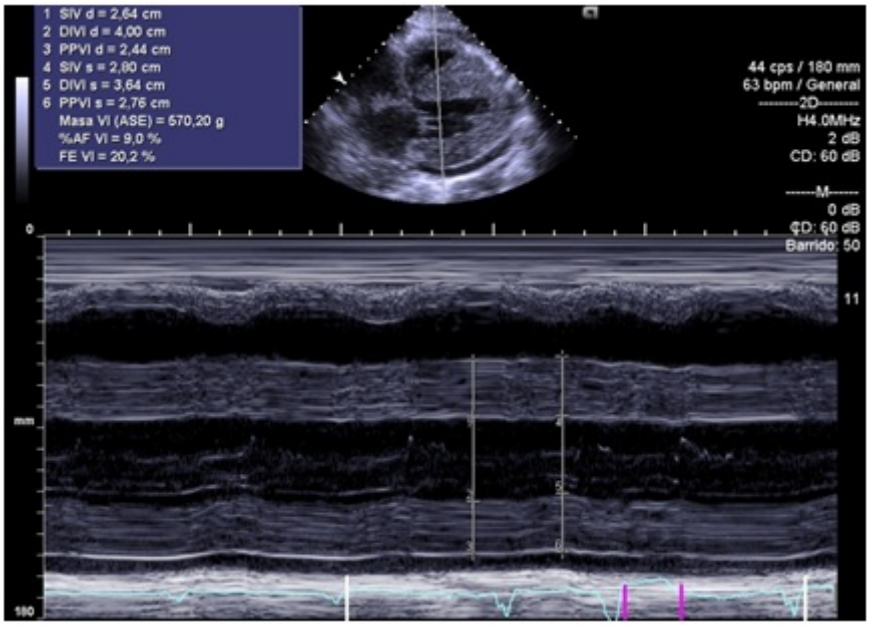

Conclusiones: En 2 años hemos diagnosticado 3 casos de amiloidosis cardiaca, lo que supone más de lo esperable para nuestra provincia. El diagnostico se basa en la ecocardiografía, la resonancia y la biopsia. La evolución clínica es fatal, no hay tratamiento específico y la tolerancia a tratamientos habituales en la insuficiencia cardiaca es mala.

0014-2565 / © 2014, Elsevier España S.L.U. y Sociedad Española de Medicina Interna (SEMI). Todos los derechos reservados.