Rev Clin Esp. 2014;214 (Espec Congr):122

Revista Clínica Española

https://www.revclinesp.es

I-15. - FIEBRE BOTONOSA MEDITERRÁNEA O ANAPLASMA. EL ENTRAMADO DEL DIAGNÓSTICO DIFERENCIAL

M. Sánchez Ledesma, D. González Calle, D. Nieto Rodríguez, D. Gill, G. Castillo Villa, A. Iglesias, C. Bustos, M. Miguel Cordero Sánchez

Unidad de enfermedades infecciosas. Servicio de Medicina Interna. Hospital Universitario de Salamanca. Hospital Clínico. Salamanca.

Resumen

Objetivos: Diagnóstico diferencial entre la fiebre botonosa mediterránea (FBM) y las infecciones por bacterias de la familia Anaplasmataceae (Human Monocytic Ehrlichiosis, HME; Human Granulocytic Anaplasmosis, HGA).

Métodos: Valoración clínica y estudios complementarios de 2 pacientes ingresados en el Servicio de Enfermedades Infecciosas del Hospital Clínico Universitario de Salamanca.

Resultados: El estudio se basó en la comparación de dos casos clínicos muy similares pero de etiología diferente. Paciente 1: mujer de 44 años, con MEG de 4 días de evolución, cefalea, anorexia Y fiebre. Epidemiológicamente contactó con perros en el último mes. Presenta lesión inguinal con necrosis central, indurada, no adherida (fig. 1) así como lesiones en piernas de tipo papular, inespecíficas y escasas (fig. 2), sin lesiones en palmas ni plantas. En la analítica presenta citolisis y colestasis disociada así como leucopenia a expensas de linfocitos y trombocitopenia. Ante la sospecha de FBM, se inicia tratamiento con doxiciclina con vigilancia estrecha, presentando la paciente mejoría clínica y analítica. Paciente 2: mujer de 32 años, con fiebre de 39 ^{o}C, escalofríos, náuseas, vómitos y artromialgias. Refiere picadura de garrapata hace 3 días. En el hemograma se aprecia trombocitopenia y leucopenia a expensas de linfocitos, citolisis, con LDH elevada y TTPA alargado. Ante la sospecha de FBM se inicia tratamiento con doxiciclina, pero la paciente evoluciona de forma desfavorable. Las serologías de R. conorii, B. burgdorferi y la PCR de Rickettsia spp. resultaron negativas. Como dato a destacar la tinción de Giemsa/Wright demostró la presencia de mórulas en el citoplasma de los leucocitos (fig. 3).

Discusión: En la paciente 1, dado que la serología resultó positiva para R. conorii, se confirmó el diagnóstico inicial, y se inició tratamiento de forma empírica adecuado con doxiciclina. En nuestro segundo caso, a pesar de que todos los indicios apuntaban a ese diagnóstico, la mala evolución del paciente y las serologías negativas nos obligaron a descartar otro tipo de entidades posibles (enfermedad de Lyme, fiebre recurrente endémica, fiebre de las montañas rocosas, e infecciones por Ehrlichia o Anaplasma) Finalmente, los estudios serológicos ampliados y la tinción de Giemsa/Wright de sangre periférica, nos confirmaron el diagnóstico de HGA (anaplasmosis).

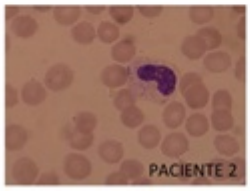

COMPLICACIONES	F.B.M
LEUCOPENIA	+
CITOLISIS	+
NEUROLÓGICAS	+
MORTALIDAD	<1%

Complicaciones	FBM	Anaplasmosis
Leucopenia	+	+++
Citolisis	+	+++
Neurológicas	+	++
Mortalidad	1%	8%

Conclusiones: La importante necesidad de conocer y valorar otras zoonosis que semejan el tan conocido y endémico cuadro de FBM (tabla).

0014-2565 / © 2014, Elsevier España S.L.U. y Sociedad Española de Medicina Interna (SEMI). Todos los derechos reservados.