



I-153 - UTILIZACIÓN DEL PET-TAC EN EL MANEJO DE LAS INFECCIONES ASOCIADAS A DISPOSITIVOS DE ASISTENCIA VENTRICULAR

A. Barrio Rodríguez¹, D. González Calle¹, M. Sánchez Ledesma², E. Alzola Martínez de Antoñana¹, M. Alonso Fernández de Gatta¹, F. Gómez Caminero³ y P. Sánchez Fernández¹

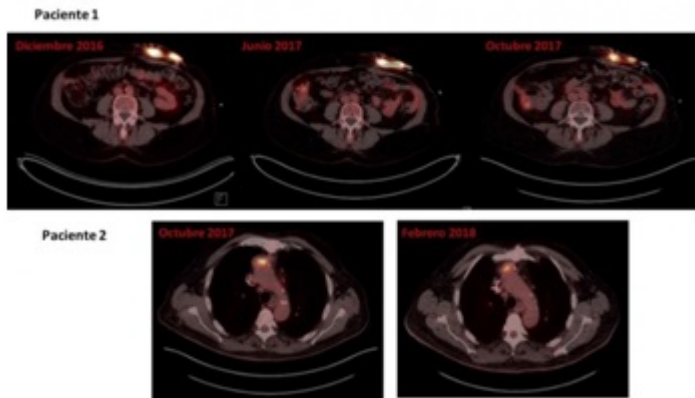
¹Servicio de Cardiología, ²Servicio de Medicina Interna, ³Servicio de Medicina Nuclear. Hospital Universitario de Salamanca. Hospital Clínico. Salamanca.

Resumen

Objetivos: El incremento progresivo en la utilización de dispositivos de asistencia ventricular (DAVI) en pacientes con insuficiencia cardiaca, está dando lugar a un aumento en la incidencia de las complicaciones asociadas a esta terapia. Las infecciones del driveline son las infecciones relacionadas con el dispositivo más frecuentes, con una incidencia que varía en función de los estudios, pero que puede llegar hasta el 40%, siendo su diagnóstico y manejo, un reto para el clínico.

Material y métodos: De una cohorte de 5 pacientes con DAVI (4 pacientes como terapia de destino y un paciente como terapia puente), implantados desde el año 2014 al 2018, se diagnosticó infección del driveline en 2 de los pacientes.

Resultados: En el primer caso, el diagnóstico se realizó a los 12 meses, aislándose una *Serratia marcescens* como germen patógeno. Se inició antibioterapia guiada, con buena evolución clínica, pero recidivando posteriormente, por lo que se amplió cobertura antibiótica, y se realizó el PET-TAC, que permitió localizar la infección a nivel de la pared abdominal anterior. Se decidió mantener antibioterapia con trimetoprim-sulfametoxazol, con buena evolución clínica, pero objetivando extensión proximal en el estudio de control realizado a los 6 meses, por lo que se amplió nuevamente la cobertura antibiótica. En el PET-TAC de control, se evidenció una adecuada respuesta, con disminución del metabolismo, por lo que se desescaló antibioterapia. En el segundo caso (Implante en 2015), el diagnóstico se realizó a los 18 meses, objetivando un *Staphylococcus epidermidis* como causante. Se administró un ciclo de trimetoprim-sulfametoxazol (4 semanas), y se realizó un PET-TAC de control, que no mostró captación patológica a nivel del driveline, pero sí a nivel mediastínico anterior (en relación con el outflow del dispositivo). Ante los hallazgos de dicha prueba de imagen, y con la sospecha de proceso infeccioso, se decidió iniciar antibioterapia de amplio espectro durante 8 semanas, comprobándose en el control ligera mejoría desde el punto de vista metabólico, por lo que se suspendió la antibioterapia, manteniendo actitud expectante.



Discusión: La generalización del uso de dispositivos cardiovasculares y en particular de asistencias ventriculares de larga duración abre nuevos campos a la hora del diagnóstico, tratamiento y seguimiento de estos complejos pacientes. Se precisan nuevas técnicas diagnósticas que nos permitan identificar la infección activa del dispositivo y en especial su conexión al exterior ("driveline"); puerta de entrada, hasta en un 40% de los implantes, de graves infecciones.

Conclusiones: El PET-TAC está demostrando ser una herramienta de gran utilidad, no solo en el diagnóstico de las infecciones asociadas a DAVI, sino también en el manejo de las mismas, permitiendo valorar la localización, delimitar la extensión y por tanto, guiar la terapia antimicrobiana.