Rev Clin Esp. 2018;218(Espec Congr):690

Revista Clínica Española

https://www.revclinesp.es

T-082 - TROMBOSIS VENOSA PROFUNDA Y NEOPLASIA

J. Zabala del Arco, S. Galán Corbacho, A. Pinedo García y G. Solano Iturri

Medicina Interna. Hospital de Basurto. Bilbao (Vizcaya).

Resumen

Objetivos: Realizar una revisión de los pacientes atendidos en el Hospital de Basurto con diagnóstico de trombosis venosa profunda (TVP), y analizar las causas desencadenantes de estos episodios, con el objetivo de examinar los casos relacionados con procesos neoplásicos.

Material y métodos: Estudio descriptivo retrospectivo (pacientes ingresados en planta del Hospital de Basurto entre el 2011 y 2015), con un total de 63 pacientes (n).

Resultados: De los pacientes revisados, se observa que 9 (14%) fueron diagnosticados de una neoplasia, entre 1-12 meses previos al evento trombótico. Un paciente fue diagnosticado de cáncer en los meses posteriores al episodio de TVP. El tipo de neoplasia fue variable, siendo más prevalentes los casos de adenocarcinoma gástrico y prostático, y en la misma proporción las de origen no conocido.

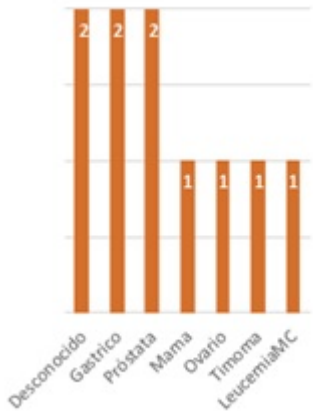

Figura 1. *Tipos de neoplasias.*

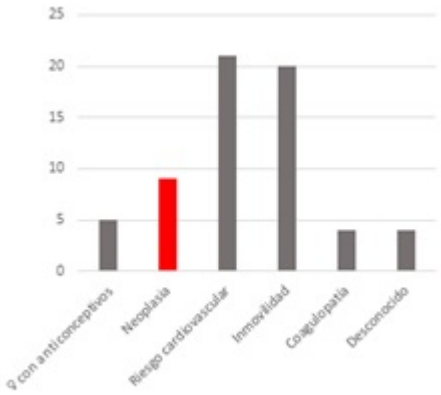

Figura 2. *Causas de TVP*.

Discusión: La asociación entre cáncer y trombosis fue identificada por el francés Armand Trousseau en 1865, siendo una importante causa de morbilidad y mortalidad en los pacientes oncológicos. Esto ocurre por varios motivos: alteraciones en la coagulación, interacción con el sistema inmune, tratamiento quimioterápico, reposo en cama prolongado, etc. En el estudio realizado, se observa que un 14% de los pacientes con TVP habían sido diagnosticados de cáncer recientemente, siendo con alta probabilidad esta la causa de la trombosis, dada la ausencia de otros factores con un riesgo atribuible elevado. De este grupo de pacientes, uno falleció debido a las complicaciones secundarias de una TVP. Tras los hallazgos observados en esta revisión, a pesar de que actualmente no hay una clara evidencia para la profilaxis antitrombótica en pacientes oncológicos, sería recomendable de forma sistemática indicar a este grupo, medidas antitrombóticas tales como: eliminación de factores de riesgo cardiovascular (si los hubiera), estimular el ejercicio de los miembros, evitar periodos de reposo en cama prolongados, y si esto último no fuera posible, colocar medias de compresión infrarotulianas a medida. Además, EN aquellos pacientes con otros factores de alto riesgo para trombosis, se podría valorar la profilaxis antitrombótica con heparina, con el objetivo de disminuir la morbi-mortalidad. En este caso, habría que tomar la decisión de forma conjunta con el paciente puesto que la administración de heparina indefinidamente, (lo que supone una inyección subcutánea a diario), podría empeorar su calidad de vida. Otro punto a señalar, es que a pesar de que actualmente existe un proceso de despistaje (protocolo variable) de patología tumoral en los episodios de TVP, en este estudio se ha observado que un paciente, a pesar un despistaje negativo para neoplasias, fue diagnosticado de adenocarcinoma gástrico en los meses posteriores al evento trombótico. En este caso se trataba de una mujer de 70 años sin antecedentes relevantes. Por tanto, en aquellos pacientes en los que no hay un factor causal claro sería recomendable ampliar tanto el estudio de despistaje, como el periodo de seguimiento tras el alta.

Conclusiones: Indicar de forma sistemática pauta antitrombóticas en todos los pacientes oncológicos. Pacientes oncológicos con riesgo sobreañadido de trombosis, plantear profilaxis con heparina de forma indefinida. En los casos de paciente no oncológico con TVP en los que no haya factor causal evidente, plantear un estudio más amplio para descartar un proceso tumoral subyacente.

0014-2565 / © 2018, Elsevier España S.L.U. y Sociedad Española de Medicina Interna (SEMI). Todos los derechos reservados.