Rev Clin Esp. 2025;225(Supl 1):S627

Revista Clínica Española

https://www.revclinesp.es

486 - MIOPATÍAS INFLAMATORIAS EN UNA CONSULTA ESPECIALIZADA DE MEDICINA INTERNA: CARACTERIZACIÓN CLÍNICA E INMUNOLÓGICA

Laura Lozano Lozano, Aurora del Cristo de la Nuez Suárez, Marta López Garrido, Helena Bobis Reguera, María Elvia Escobar Monagas, María Encarnación Lucas Torres, Jose Antonio Guerra Romero y Christian del Campo Merino

Medicina Interna, Complejo Hospitalario Universitario Insular Materno-Infantil de Gran Canaria, Las Palmas de Gran Canaria, España.

Resumen

Objetivos: Conocer el perfil clínico e inmunológico de los pacientes con miopatías inflamatorias de una consulta de Enfermedades Autoinmunes Sistémicas (EAS) de Medicina Interna y analizar las diferencias clínicas entre los distintos subtipos.

Métodos: Estudio retrospectivo y descriptivo de todos los pacientes con diagnóstico de miopatía inflamatoria en seguimiento en la consulta de EAS de nuestro hospital desde enero de 2012 hasta marzo de 2025. Se recogieron de la historia clínica electrónica los datos demográficos, antecedentes personales y las variables relacionadas con la presencia de miopatía: presentación clínica, parámetros analíticos, autoinmunidad, electromiografía (EMG), biopsia (muscular/cutánea) y tomografía computarizada (TC). Finalmente, dado las diferencias clínicas, se clasificaron a los pacientes en dos grupos: 1.) Paciente con dermatomiositis y 2.) Pacientes con otras miopatías inflamatorias.

Resultados: Se estudiaron a 17 pacientes, de los cuales el 76,5% eran mujeres. La edad media fue de 54 ± 17 años. El 11,8% tenían nacionalidad sudamericana. Se detectaron 8 casos (47,1%) de dermatomiositis, 5 (29,4%) de miopatía inflamatoria, 2 (11,8%) de polimiositis y 2 (11,8%) de síndrome antisintetasa. El 94% de los pacientes presentaron mialgias y debilidad muscular, predominantemente proximal y simétrica en el 75% de los pacientes. La astenia se manifestó en el 88% de los casos, seguido de la artritis y/o artralgias (65%), afectación cutánea (59%), pérdida de peso (52,9%) y disnea y/o afonía (41%). Menos frecuente fue la aparición de fotosensibilidad (29%), disfagia (29%), atrofia muscular (23%) y fenómeno de Raynaud (12%). Ningún paciente mostró manos de mecánico, telangiectasias ni vasculitis. Cabe destacar que la afectación cutánea fue significativamente más frecuente en el grupo con dermatomiositis con la aparición de pápulas de Gottron (87,5%), eritema en heliotropo (50%), signo del Chal (50%) y alteración ungueal (12,5%). En el grupo de otras miopatías inflamatorias, se documentaron dos casos de afectación del cuero cabelludo con aparición de placas psoriasiformes. Las alteraciones analíticas más frecuentes fueron en la serie blanca (leucocitosis, linfopenia y monocitosis), elevación de la CPK, LDH, VSG y la presencia de citolisis. La CPK elevada fue significativamente más frecuente en pacientes con otras miopatías inflamatorias respecto a aquellos con dermatomiositis. En el 82,4% de los casos se detectaron autoanticuerpos. Se evidenció miopatía en el EMG en 9 casos (47,1%). Se realizaron un total de 7 biopsias musculares, de las cuales, el 57,2% se evidenció un infiltrado linfoplasmocitario de predominio endomisial con necrosis.

Antecedentes personales	n (%)
Hipertensión arterial	3 (17,6)
Diabetes mellitus	2 (11,8)
Dislipemia	3 (17,6)
Cardiopatía*	0
Neoplasia previa**	1 (5,9)
Enfermedad renal crónica	1 (5,9)
EPOC/asma	1 (5,9)
Hipotiroidismo	5 (29,4)
EEII***	1 (5,9)
Consumo de tóxicos (tabaco)	3 (17,6)

*Cardiopatía isquémica crónica, angina, arritmia, reemplazo valvular, miocarditis; ** Neoplasia cuello uterino; ***Colitis ulcerosa.

	Dermatomiositis	Otras miopatías inflamatorias	p
n (%)	n (%)		
Alteración de glóbulos blancos*	6 (75)	5 (55,6)	0,620
Anemia	1 (12,5)	2 (22,2)	1
Elevación VSG	3 (37,5)	5 (55,6)	0,637

0014-2565 / © 2025, Elsevier España S.L.U. y Sociedad Española de Medicina Interna (SEMI). Todos los derechos reservados.

Elevación CPK	3 (37,5)	9 (100)	0,009
Elevación LDH	4 (50)	7 (77,8)	0,335
Citolisis	3 (37,5)	6 (66,7)	0,347
Elevación PCR	2 (25)	4 (50)	0,608
Miopatía (EMG)	4 (50)	5 (55,6)	1

*Leucocitosis, leucopenia, linfopenia, monocitosis.

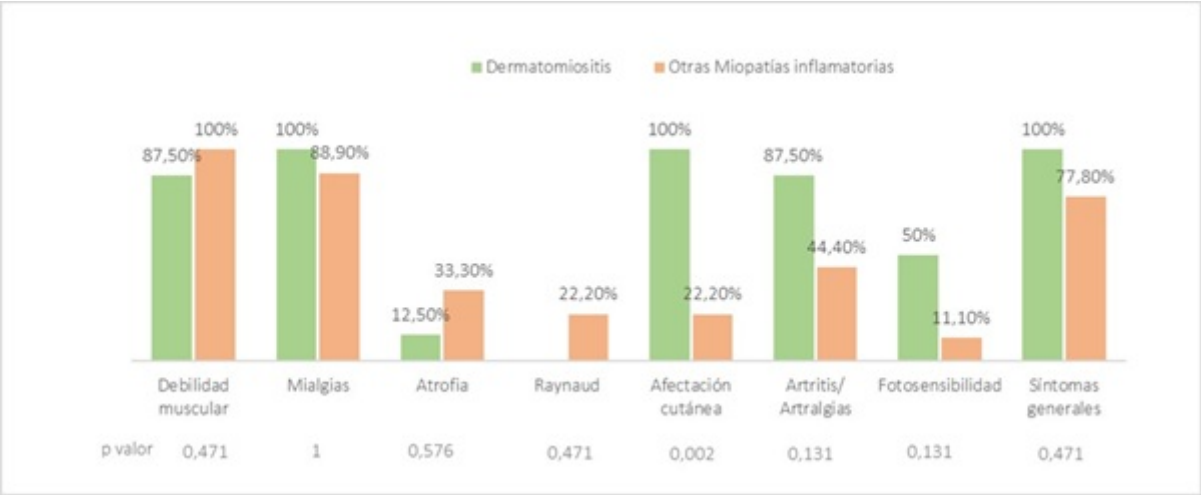

0014-2565 / © 2025, Elsevier España S.L.U. y Sociedad Española de Medicina Interna (SEMI). Todos los derechos reservados.

Conclusiones: En nuestro estudio encontramos que la miopatía inflamatoria más frecuente en la consulta de Medicina Interna fue la dermatomiositis. La manifestación clínica predominante en este grupo de entidades, fue la debilidad muscular, siendo proximal y simétrica en el 75% de los casos. La afectación cutánea resultó significativamente más frecuente en los pacientes con dermatomiositis, mientras que la elevación de CPK se asoció significativamente con el grupo de las otras miopatías inflamatorias. Cabe destacar que el 82,4% de los pacientes presentaron autoinmunidad positiva. Las miopatías inflamatorias presentan una marcada heterogeneidad clínica, analítica e inmunológica, lo que refuerzan la importancia de un enfoque diagnóstico individualizado para una mejor caracterización y manejo de estos pacientes.

0014-2565 / © 2025, Elsevier España S.L.U. y Sociedad Española de Medicina Interna (SEMI). Todos los derechos reservados.