Rev Clin Esp. 2024;224(Supl 1):S1059

Revista Clínica Española

https://www.revclinesp.es

343 - EVALUACIÓN NO INVASIVA DE LA PRESIÓN INTRACRANEAL: POTENCIAL DE LA ECOGRAFÍA DEL NERVIO ÓPTICO

Antonio García-Chamón Boronat y José Antonio Peregrina Rivas

Hospital Universitario Clínico San Cecilio, Granada, España.

Resumen

Objetivos: El objetivo de este estudio es investigar el potencial de la ecografía del nervio óptico como un método no invasivo para evaluar la presión intracraneal en pacientes con sospecha de aumento de esta. Se busca establecer Sí existe una correlación entre las mediciones ecográficas del nervio óptico y los resultados de la tomografía computarizada (TAC), considerada el estándar de oro en la medición de la presión intracraneal.

Métodos: Se llevó a cabo un análisis en base a una serie de casos de pacientes ingresados en Medicina Interna en un hospital de segundo nivel, en el que se incluyeron 12 pacientes con sospecha de aumento de la presión intracraneal debido a patologías oncológicas (75%), traumatismos craneoencefálicos (16,6%), leucoencefalopatía vascular (8,3%) y/o hidrocefalia normotensiva (8,3%). Las mediciones las realizó un operador, ocultándose el resultado de la TAC previa, realizada hasta por quince días antes. Se realizó una evaluación del nervio óptico mediante ecografía utilizando una sonda lineal en modo 2D, 13-6 Hz, marca Sonolite modelo HFL38xp. La técnica fue realizada con el paciente en decúbito supino, apoyando el transductor a nivel palpebral. Se midió 3 mm en profundidad desde el borde posterior de la retina, en el eje mayor de la vaina del nervio óptico de cada ojo. Se consideró como punto de corte una medición mayor o igual a 5 mm en el diámetro de la vaina a dicho nivel.

Resultados: Los resultados mostraron que, de los 12 pacientes incluidos, 8 presentaron hallazgos de aumento de la presión intracraneal en la TAC. Respecto a estos, la ecografía del nervio óptico mostró una concordancia en 6 de los 8 casos. A su vez, de los 4 pacientes en los que se comprobó ausencia de hipertensión intracraneal con la TAC, hubo un resultado similar en los 4 con la ecografía. La sensibilidad y especificidad con los datos recogidos son del 75 y 100%, respectivamente. El valor predictivo positivo es del 100%, y el negativo del 67%.

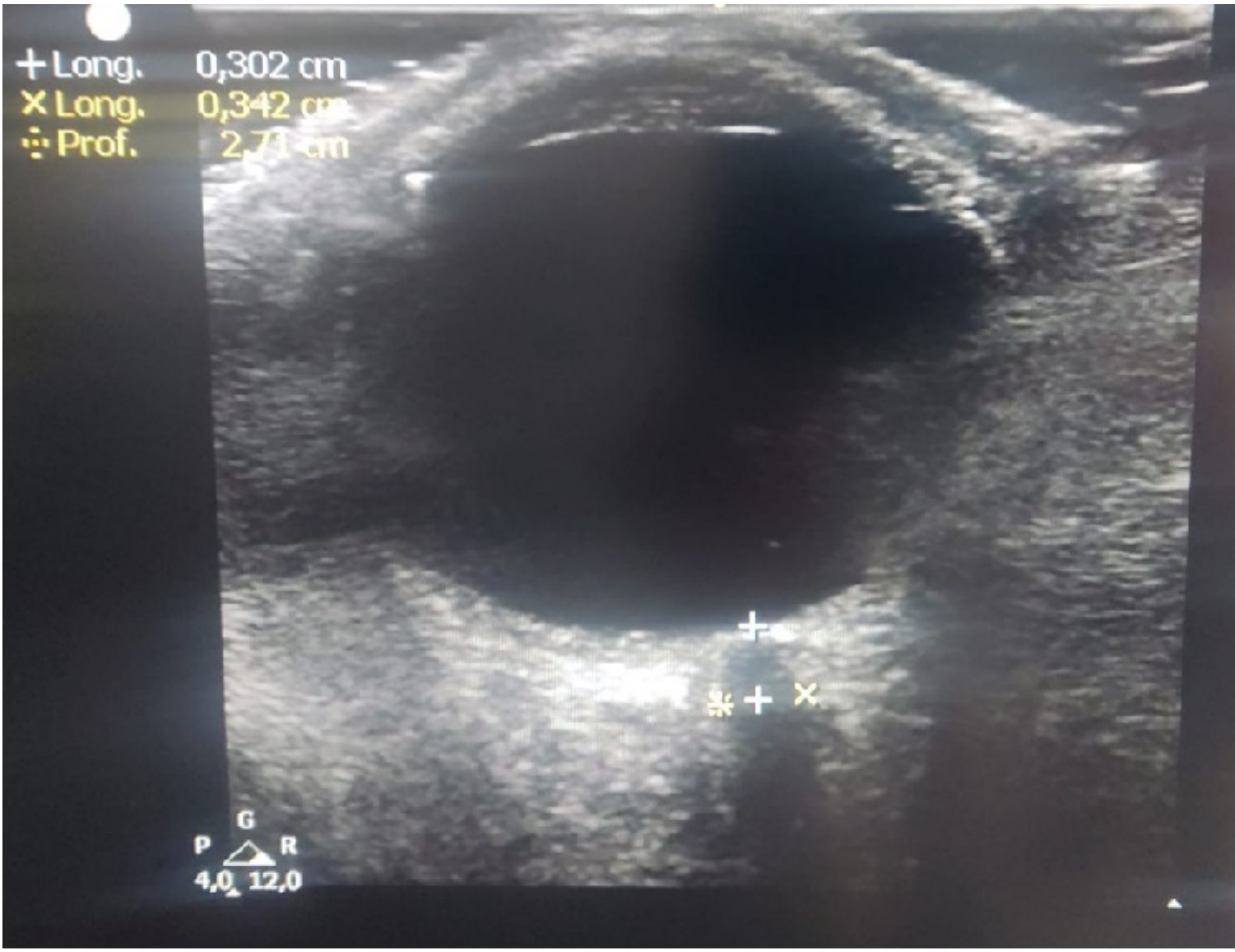

Conclusiones: Basados en los hallazgos de este estudio, la ecografía del nervio óptico emerge como un método prometedor en la evaluación de la presión intracraneal. Encierra un gran potencial, tanto en la monitorización de la presión intracraneal en pacientes ingresados que estén recibiendo corticoterapia, así como en orientar la realización pruebas invasivas como la punción lumbar. Aun así, se necesitan todavía de estudios con mayor número de pacientes, aplicando métodos analíticos con mayor poder estadístico.

0014-2565 / © 2024, Elsevier España S.L.U. y Sociedad Española de Medicina Interna (SEMI). Todos los derechos reservados.