Rev Clin Esp. 2024;224(Supl 1):S801

Revista Clínica Española

https://www.revclinesp.es

1253 - EL DESAFÍO DIAGNÓSTICO-TERAPÉUTICO PLANTEADO POR LA MASTITIS GRANULOMATOSA IDIOPÁTICA

Manuel del Río García, Ignacio Hidalgo Llópez, Inmaculada González Cuello, Aránzazu Cabrera Vilanova, Lorena Rodríguez Cazalla, Francisco Hostalet Robles, Manuel Lorente García y Roberto Hurtado García

Hospital Vega Baja de Orihuela, Orihuela, España.

Resumen

Objetivos: Identificar las características de los pacientes diagnosticados de mastitis granulomatosa idiopática (MGI) en un Hospital Comarcal. Caracterizar las manifestaciones clínicas, resultados de pruebas complementarias, respuesta a las diferentes opciones de tratamiento y curso de la enfermedad en estos pacientes.

Métodos: Estudio descriptivo retrospectivo unicéntrico aprobado por el Comité de Ética en Investigación (CEI) de un Hospital Comarcal, aceptándose exención de consentimiento por sus características. Se incluyen todos los pacientes diagnosticados de MGI en el hospital con historia clínica informatizada.

Resultados: Se incluyeron 7 pacientes con historias clínicas desde el 2010 hasta el 2023: 100% mujeres, edad promedio al inicio de la clínica de 34,9 años y procedentes de diferentes países de origen (Bolivia 2, España 2, Ecuador 1, Marruecos 1 y Bulgaria 1). Fue frecuente el antecedente de lactancia previa (6/7; 85,7%) y el uso de anticonceptivos orales (4/7; 57,1%), y no se refirieron traumatismos previos. Todas las pacientes presentaron dolor y tumor, siendo también frecuente el eritema (3/7; 42,9%) y el drenaje espontáneo y/o ulceración (5/7; 71,4%). Las pruebas complementarias más utilizadas fueron la mamografía (5/7; 71,4%) y la ecografía (7/7; 100%), siendo los hallazgos más frecuentes, respectivamente, la asimetría de densidad y la descripción de una masa hipoecoica. En las pruebas de imagen se sospechó patología maligna en el 57,1% (4/7) de los casos, siendo la Biopsia con aguja gruesa (BAG) la que aportó el diagnóstico definitivo en todos los casos, al observar principalmente granulomas no caseificantes formados por histiocitos epitelioides y predominio de neutrófilos. Otras pruebas empleadas fueron la resonancia magnética (2 pacientes) y el PET-TC (1), sugiriendo igualmente características malignas. Todas las pruebas microbiológicas realizadas fueron negativas, incluyendo TBC. En cuanto al tratamiento, el 85,7% (6/7) recibió antibioterapia, principalmente iniciado desde los servicios de Urgencias (media de 45 días). Posteriormente, tras la valoración por el servicio de Cirugía General y/o Medicina Interna, el 85,7% (6/7) recibió corticoterapia (media de 70,5 días con objetivo curativo, aunque también para reducir el tamaño y facilitar una posible extirpación quirúrgica posterior). En una de ellas se empleó tratamiento inmunosupresor con azatioprina (88 días). El 42,9% (3/7) precisó cirugía por persistencia de clínica, sin complicaciones ni recurrencias posteriores incluso 9-10 años después de la cirugía. Una de las pacientes no precisó terapia específica, solo analgesia convencional.

Síntoma o signo	n (%)

Dolor	0
Tumoración	7 (100)
Fiebre	0
Eritema	3 (42,9)
Telorrea	1 (14,3)
Punto de drenaje/ulceración	5 (71,4)
Bilateralidad	1 (14,3)

Prueba complementaria	n (%)
Mamografía	5 (71,4)
Ecografía	7 (100)
Resonancia magnética	2 (28,6)
PET-TC	1 (14,3)
BAG	7 (100)
Tratamiento	n (%)
Antibióticos	6 (85,7)
Corticoides	5 (71,4)
Inmunosupresores	1 (14,3)
Cirugía	4 (57,1)

0014-2565 / © 2024, Elsevier España S.L.U. y Sociedad Española de Medicina Interna (SEMI). Todos los derechos reservados.

0014-2565 / © 2024, Elsevier España S.L.U. y Sociedad Española de Medicina Interna (SEMI). Todos los derechos reservados.

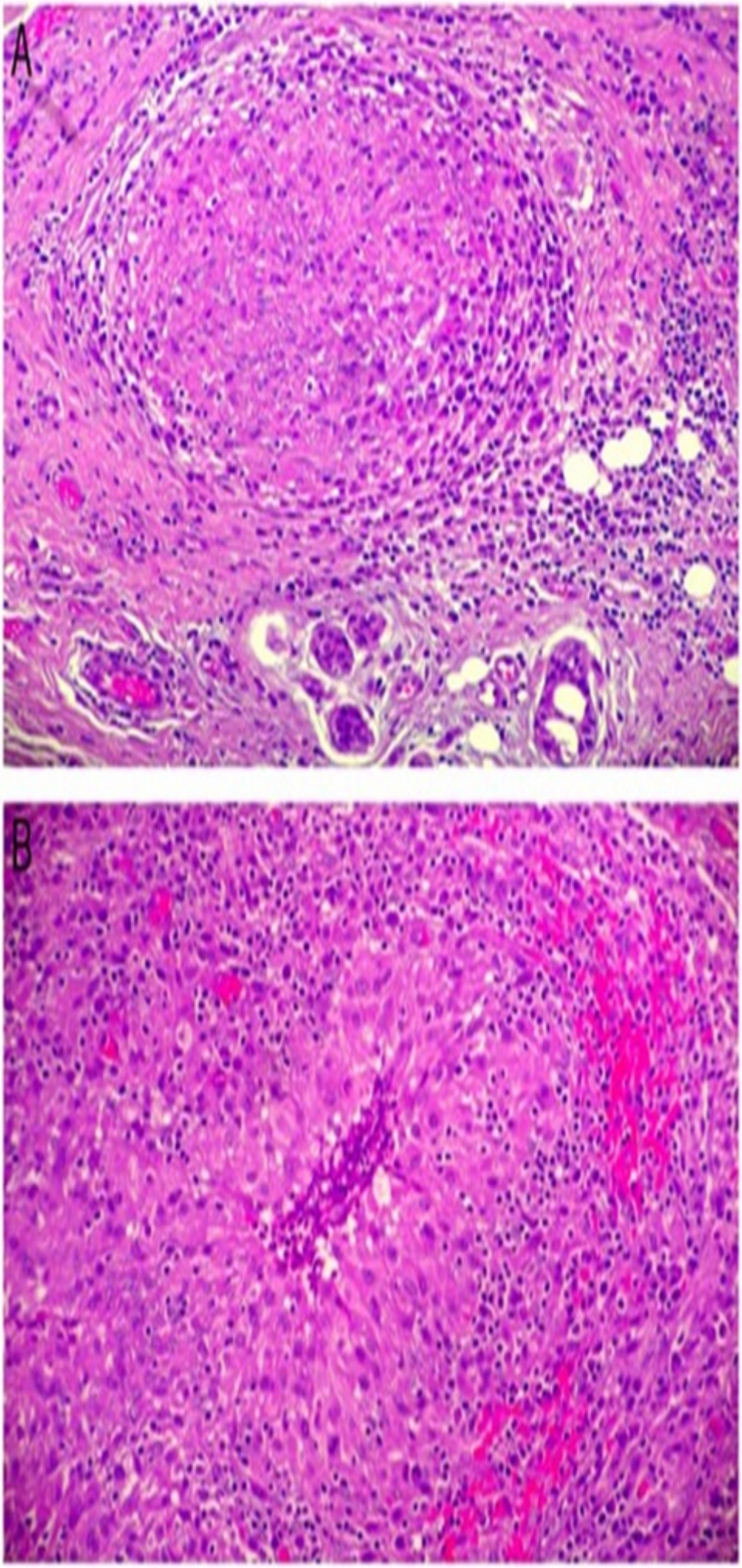

0014-2565 / © 2024, Elsevier España S.L.U. y Sociedad Española de Medicina Interna (SEMI). Todos los derechos reservados.

Conclusiones: La MGI es una patología rara que se manifiesta fundamentalmente en mujeres como una tumoración dolorosa que puede simular entidades como el cáncer de mama o la formación de abscesos por otra etiología, como la TBC. El diagnóstico es histológico, habitualmente mediante BAG, pues no presenta características clínicas ni de imagen específicas. El tratamiento es controvertido y precisa un enfoque individualizado y multidisciplinar, siendo útil el uso de corticoterapia e inmunosupresores como la azatioprina (la antibioterapia no está indicada salvo sobreinfección). La cirugía, como en los casos que hemos recogido, puede suponer un tratamiento definitivo, aunque se han descrito recurrencias y complicaciones secundarias como fístulas o retracciones de la herida.

Bibliografía

1. Zaragoza Zaragoza C. Mastitis granulomatosa idiopática: Una entidad sin tratamiento definitivo.

0014-2565 / © 2024, Elsevier España S.L.U. y Sociedad Española de Medicina Interna (SEMI). Todos los derechos reservados.