

1211 - ESTUDIO DESCRIPTIVO DE 16 CASOS DE PSEUDOXANTOMA ELÁSTICO

Ángela Eloísa Moliz Molina, Carla Álvarez González, Juan Luis Carrillo Linares, Elena Basallote Leal y Jesús Villar Jiménez

Hospital Universitario Virgen de la Victoria, Málaga, España.

Resumen

Objetivos: El pseudoxantoma elástico es una enfermedad de herencia autosómica recesiva, con una prevalencia estimada de 1:50.000 siendo más frecuente en mujeres. Se caracteriza por una mineralización errónea de tejidos, incluyendo el ojo, el sistema cardiovascular, piel... Causado por una mutación del gen ABCC6 que codifica para el transportador transmembrana de ATP, expresado en hígado y riñones. Debido a alteraciones en su producto genético, se produce una reducción de los niveles de pirofosfato orgánico en estos pacientes, un potente antiminerilizante. En consecuencia, se produce la mineralización ectópica de tejidos ricos en elastina como la piel, sistema cardiovascular u ojos. Las lesiones dermatológicas consisten en pápulas amarillentas, asintomáticas, que se localizan en el cuello o en zonas de flexuras. Pueden llegar a provocar placas o laxitud de la piel. Suponen la primera manifestación. La HTA es frecuente, junto con afectación de la vasculatura de miembros inferiores, manifestado como claudicación intermitente. Sobre la afectación ocular, las estrías angioides son lo más común. El objetivo de este estudio es valorar los factores epidemiológicos con los que se presentan este tipo de pacientes.

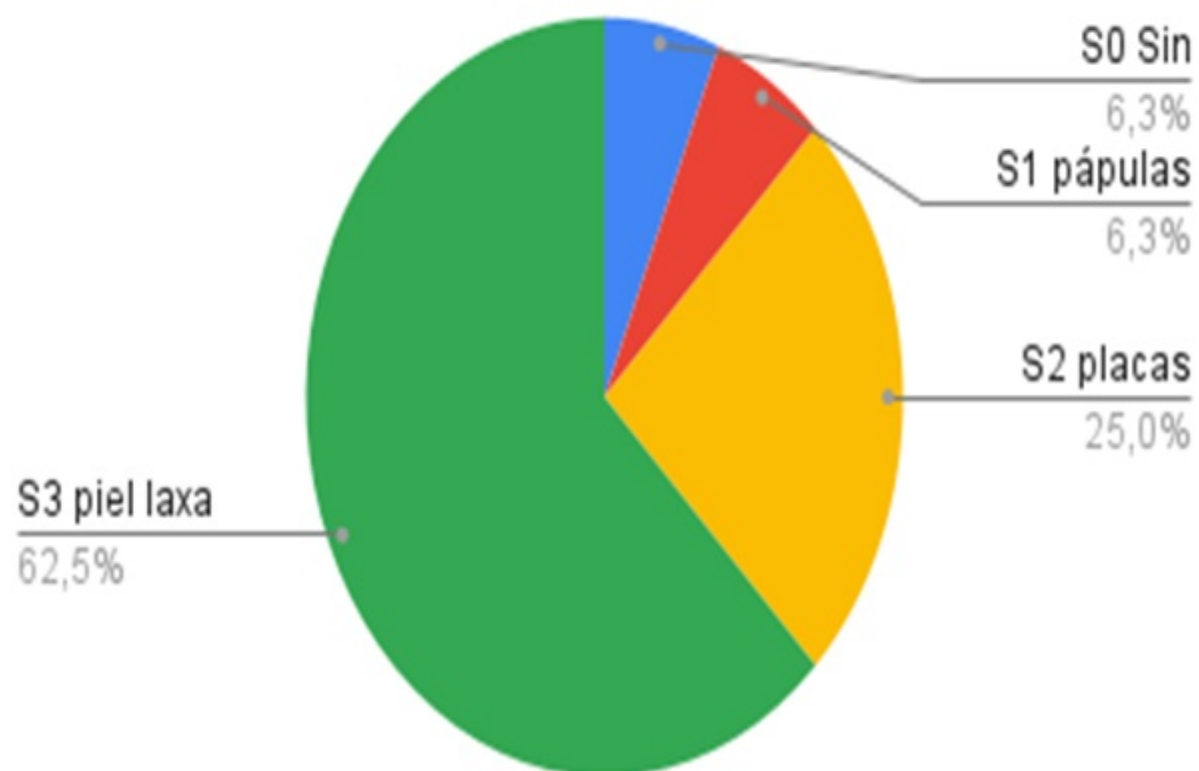
Métodos: Estudio descriptivo de los pacientes con pseudoxantoma elástico en nuestro centro. Se ha realizado una búsqueda de los pacientes en seguimiento por Medicina Interna, mediante Diraya. Se analizaron las variables principales.

Resultados: Entre nuestra muestra de 16 pacientes, el 75% de los mismos eran mujeres. Dentro de los principales factores de riesgo cardiovascular, un 50% de pacientes tenían HTA. Con respecto a la dislipemia, el 62% de los pacientes estaban diagnosticados de esta entidad, estando todos en tratamiento con antilipemiantes, en su mayor parte estatinas. Solo el 25% eran diabéticos. Un 31% habían tenido litiasis renales. En esta enfermedad se han notificado enfermedades cerebrovasculares, incluidos accidentes cerebrovasculares menores o accidentes isquémicos transitorios, aunque en nuestra serie de pacientes, solo dos habían presentado eventos neurológicos. Los estudios han demostrado que el índice tobillo-brazo bajo es común, apareciendo en un 31% de nuestra muestra. Con respecto a lesiones cutáneas, divididas en S3 (piel laxa), S2 (placas), S1 (pápulas) o S0 (sin alteraciones), el 62% de nuestra serie presentaban lesiones tipo S3, un 25% S2. Con respecto S1 y S0, solo un paciente las presentaba para cada caso. Por último, a pesar de la amplia relación con factores de riesgo cardiovascular, por medio de la escala SCORE2, obtuvimos que un 43% de nuestra muestra es de riesgo bajo, un 0% de riesgo medio y un 50% de riesgo muy alto, por isquemia de miembros inferiores, cardiopatía isquémica o eventos neurológicos. Todos los

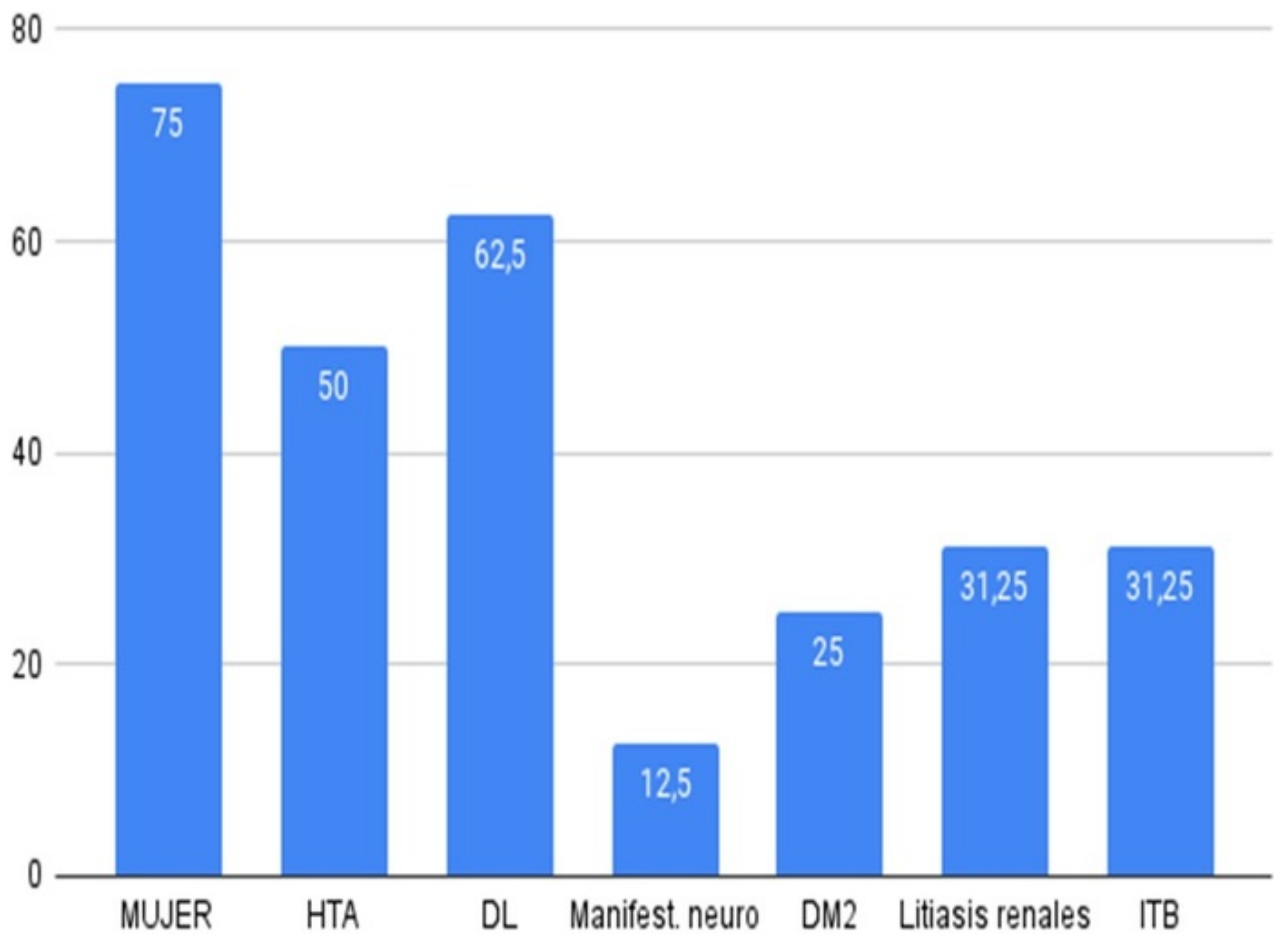
pacientes clasificados como muy alto se encontraban en tratamiento con estatinas. En la tabla se muestra el perfil lipídico de nuestra muestra, destacando, LDL fuera de rango del 37'5% de pacientes, lipoproteína A del 25% y apolipoproteína B del 43%.

Perfil lipídico de pacientes					
	RCV	LDL	HDL	ApoB	Lipoprot A
1	Muy alto	92	65	80	74
2	Bajo	97	61	85	15
3	Bajo	161	86	134	15
4	Bajo	111	36	100	50
5	Bajo	156	38	87	15
6	Muy alto	130	44	148	8
7	Muy alto	88	59	97	24
8	Muy alto	53	43	78	75
9	Muy alto	55	58	74	12
10	Bajo	97	75	86	20
11	Muy alto	136	43	109	20
12	Bajo	111	85	84	18
13	Muy alto	75	58	60	113
14	Bajo	91	76	74	2
15	Muy alto	55	45	75	13
16	Bajo	165	42	127	12,2
	%LDL fuera de rango		37,5		
	%ApoB fuera de rango		43,75		
	%LpA fuera de rango		25		

PIEL



Características



Conclusiones: Los pocos estudios disponibles no muestran una clara diferencia entre el perfil lipídico de estos pacientes comparado con población sin esta enfermedad, por lo que sería interesante ampliar estos estudios con el fin de conocer si el pseudoxantoma elástico influye en el riesgo cardiovascular.