Rev Clin Esp. 2024;224(Supl 1):S648

Revista Clínica Española

https://www.revclinesp.es

1658 - RESPUESTA A LA RADIOTERAPIA ANTIÁLGICA EN PACIENTES CON SÍNDROME DOLOROSO DEL TROCÁNTER MAYOR

Alejandro Frías de Luis, Miriam Vidal Pavía, Laura Molina Payà, Sandra Parra Pérez, Delia Taverner Torrent, Yolanda López Sánchez, Meritxell Arenas Prat y Antoni Castro Salomó

Hospital Universitario Sant Joan de Reus, Reus, España.

Resumen

Objetivos: Evaluar la respuesta clínica al uso de radiación local externa a dosis bajas dirigida sobre la zona pertrocantérica mayor como tratamiento antiálgico en pacientes afectos por síndrome doloroso del trocánter mayor (SDTM).

Métodos: Es un estudio retrospectivo, descriptivo, observacional y longitudinal donde se describen los efectos de la aplicación de radioterapia a bajas dosis en pacientes con SDTM sin respuesta al tratamiento convencional. Recibieron una dosis total de 3 Gy (0,5 Gy/s en días alternos) sobre la zona peritrocantérica mayor. Se recogen datos de 59 pacientes entre diciembre de 2021 hasta abril de 2024, teniendo en consideración sus características (sexo y edad) y comorbilidades. Se evaluó la respuesta al mes, 6 y 12 meses, mediante el Score von-Pannewitz que clasifica la respuesta del tratamiento en cuatro categorías: sin mejoría, leve/parcial, mejoría significativa, completa o total[1].

Resultados: De los 59 pacientes incluidos el 95% son mujeres con una media de edad de 64 años (40-88). Las patologías de base asociadas más frecuentemente fueron fibromialgia (25%), poliartrosis 18%), enfermedad de Sjögren (16,7%) y esclerodermia (6,7%). Solamente un 18% había recibido sesiones previas de radioterapia antiálgica por trocanteritis. La modalidad predominante fue la aplicación bilateral (62%). En cuanto a la respuesta a la RT, al mes el 75% tuvo respuesta favorable, el 63% significativa o completa; a los 6 meses el 72% tuvo respuesta favorable, el 41% significativa o completa. A los 12 meses el 33% de las pacientes mantuvo respuesta favorable, aunque únicamente el 12,5% significativa o completa. Un 33% perdió el seguimiento antes del primer año.

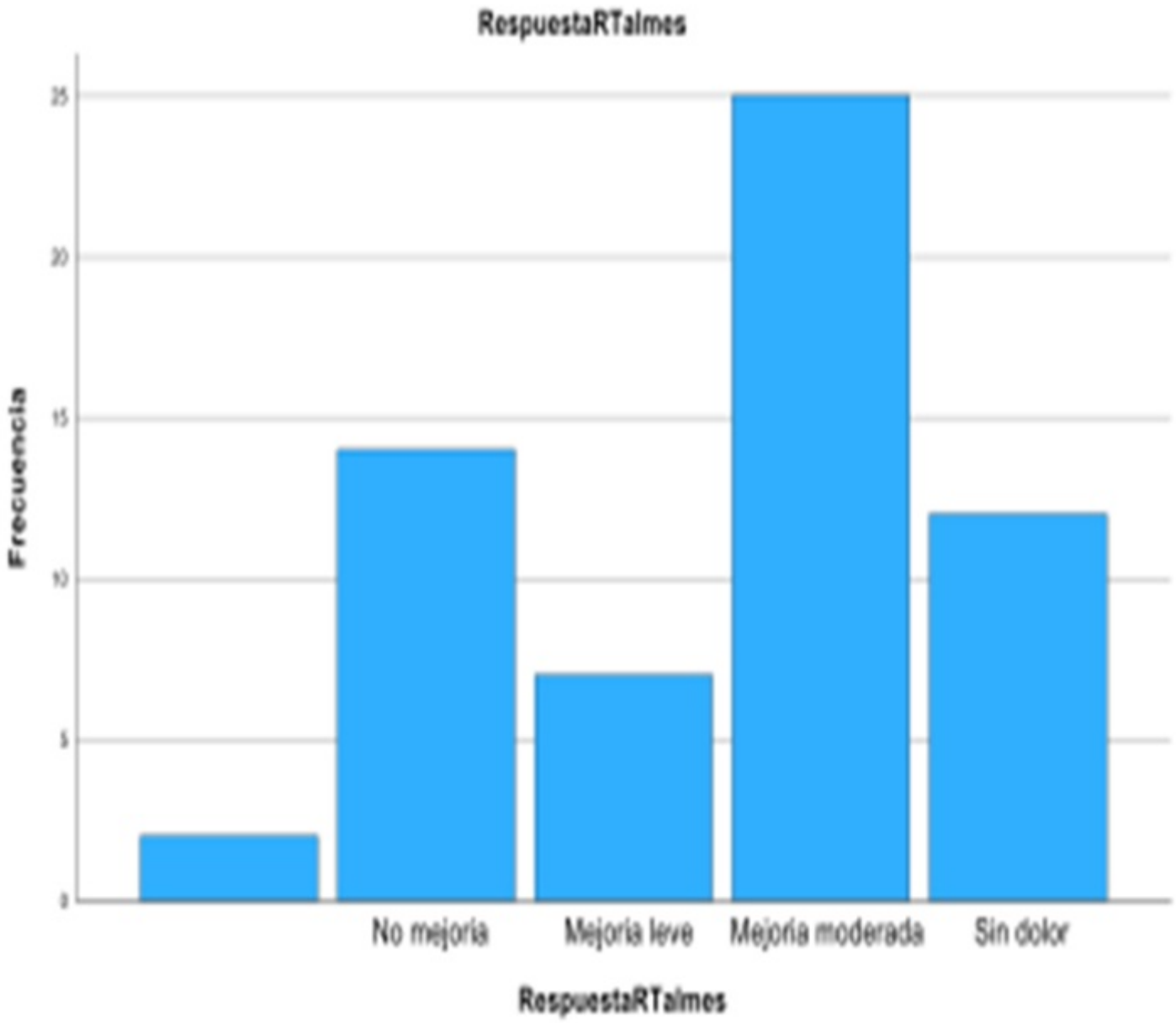

0014-2565 / © 2024, Elsevier España S.L.U. y Sociedad Española de Medicina Interna (SEMI). Todos los derechos reservados.

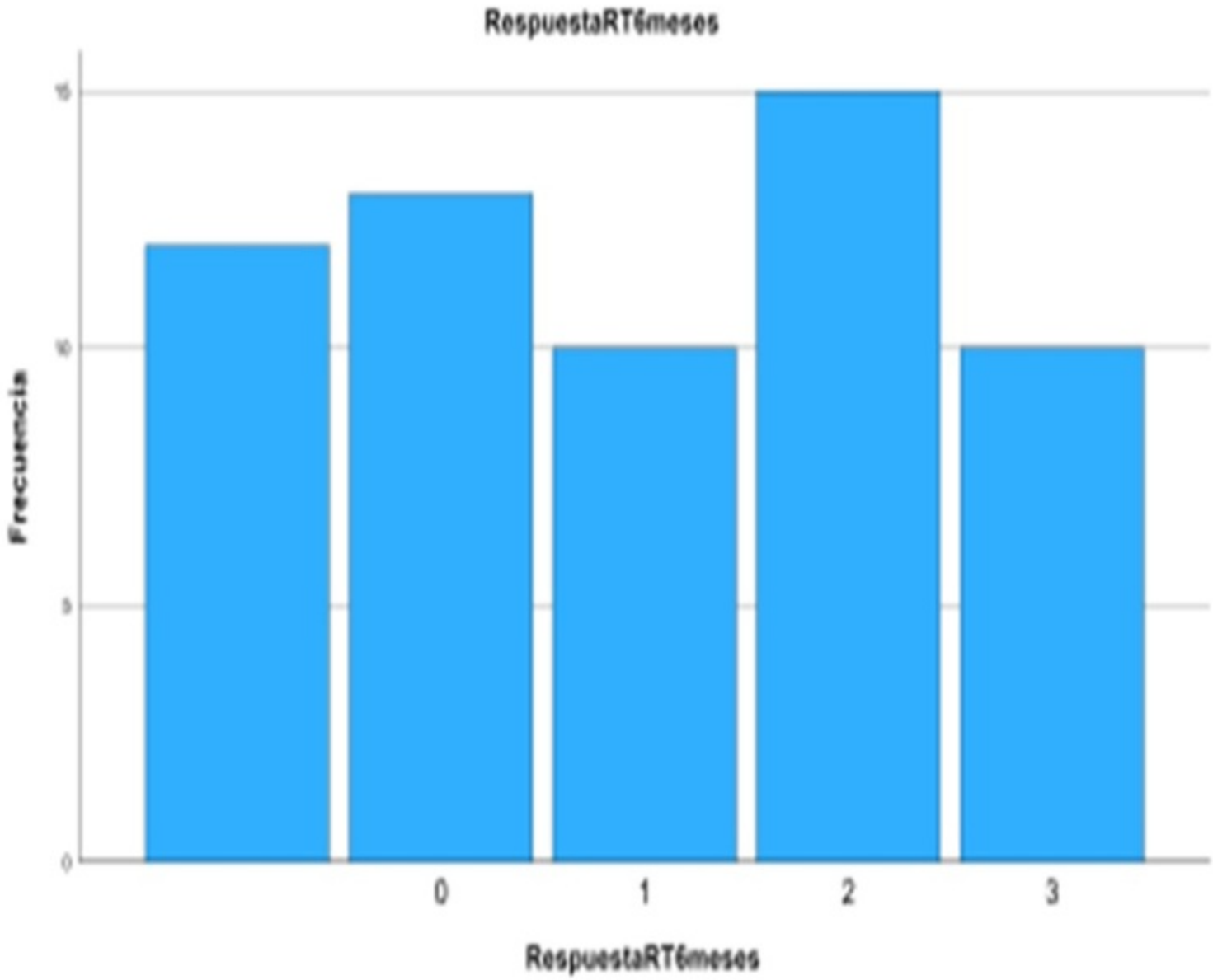

Discusión: El síndrome doloroso del trocánter mayor (SDTM) constituye un cuadro de dolor en cara lateral de la cadera. El diagnóstico es clínico mediante examen físico[2] incluidos el test de Trendelenburg o de Fabere. Pueden encontrarse hallazgos radiológicos. Su fisiopatogenia no está bien definida, asociándose a desestructuración mecánica de los tendones glúteos medios y/o mínimos, por fricción entre bursa, fascia iliotibial y trocánter mayor. Su manejo incluye analgésicos simples, opioides, corticoesteroides y terapia física (infrarrojos, ultrasonidos, crio o termoterapia). Una alternativa es la radioterapia (RT) fraccionada a dosis baja, que inhibe la adhesión de mononucleares, induciendo su apoptosis y bloqueando vías inflamatorias[3].

Conclusiones: La RT puede ser una alternativa efectiva al dolor refractario en patología benigna, aunque faltan evidencias sobre sus efectos a largo plazo, y factores que determinen su efectividad o refractariedad. En nuestro estudio, la respuesta es favorable inicialmente, pero disminuye a los 6-12 meses. Son necesarios más estudios con un mayor número de pacientes donde se analice además la respuesta a largo plazo.

Bibliografía

1. Micke O, Seegenschmiedt MH, Adamietz IA, Kundt G, Fakhrian K, Schaefer U, et al. Low-dose radiation therapy for benign painful skeletal disorders: the typical treatment for the elderly patient? Int J Radiat Oncol Biol Phys. 2017;98(4):958-63.

0014-2565 / © 2024, Elsevier España S.L.U. y Sociedad Española de Medicina Interna (SEMI). Todos los derechos reservados.

2. Seidman AJ, Varacallo M. bursitis trocanterica. Treasure Island (FL): StatPearls; 2021.

3. Valduvieco I, Biete A, Moreno LA, Gallart X, Rovirosa A, Saez J, Plana C, Peris P. Is anti-inflammatory radiotherapy an effective treatment in trochanteritis? Br J Radiol. 2017;90(1069):20160520. doi: 10.1259/bjr.20160520.

0014-2565 / © 2024, Elsevier España S.L.U. y Sociedad Española de Medicina Interna (SEMI). Todos los derechos reservados.