Rev Clin Esp. 2024;224(Supl 1):S603

Revista Clínica Española

https://www.revclinesp.es

170 - EXPERIENCIA DE USO DE PEMBROLIZUMAB EN LEUCOENCEFALOPATÍA MULTIFOCAL PROGRESIVA ASOCIADA A LUPUS ERITEMATOSO SISTÉMICO

***Bárbara Soler Bonafont**, Raquel Bravo Ruiz, Elisa Petit, Marina Bernal Palacios, Elia Asensi Díaz, Paula Asensio Mathews, Lara Cantero del Olmo, Fernando Tornero Romero y Fernando Vicente Lage Estébanez*

Hospital Universitario Fundación Jiménez Díaz, Madrid, España.

Resumen

Objetivos: Estudiar la eficacia de pembrolizumab como uso compasivo en leucoencefalopatía multifocal progresiva (LMP) en contexto de lupus eritematoso sistémico (LES).

Métodos: Estudio descriptivo prospectivo de la eficacia del uso de pembrolizumab (como uso compasivo) en una paciente (n = 1) con diagnóstico de leucoencefalopatía multifocal progresiva en el seno de una enfermedad autoinmune, lupus eritematoso sistémico. Se identificaron los síntomas neurológicos y su intensidad, así como las características radiológicas al inicio del tratamiento y se compararon con los síntomas tras la administración de 3 dosis de pembrolizumab.

Resultados: La paciente desarrolló síntomas neurológicos como ataxia de la marcha con progresión a imposibilidad para la deambulación sin apoyo; hemihipoestesia en hemicara izquierda, cefalea, disartria, disfagia, temblor y diplopía con imposibilidad para la supra y levoversión, antes del inicio de tratamiento. La resonancia magnética (RM) cerebral mostraba lesiones puntiformes hiperintensas en T2 en pedúnculo cerebeloso medio y hemisferio cerebeloso izquierdo inicialmente, con extensión a protuberancia. Tras la primera dosis presentó empeoramiento de la disartria y del temblor y estabilidad del resto de síntomas. Tras segunda dosis presentó mejoría de cefalea, temblor, hipoacusia, disfagia y alteraciones visuales, con empeoramiento de las lesiones en RM compatibles con síndrome de reconstitución inmune. Tras tercera dosis presentó mejoría generalizada. La cuantificación del ADN viral no estaba disponible en nuestro centro. Se resumen en la figura 1 de los datos obtenidos hasta ahora.

	Síntomas	Imagen RM cerebral
Previo a tratamiento	Ataxia Disartria Disfagia Diplopía Temblor Cefalea Hemihipoestesia facial	Lesiones en sustancia blanca en pedúnculo cerebeloso medio y hemisferio cerebeloso izquierdo: • Hiperintensas en T2/FLAIR • No captación de contraste • No restricción a la difusión • Algunas puntiformes, otras tumefactivas • Pico alto colina y lípidos-lactato
1ª dosis pembrolizumab	✔ Diplopía Ataxia ✘ Hipoacusia Disartria ✘ Disfagia ✘ Cefalea y temblor Hemihipoestesia facial	
2ª dosis pembrolizumab	✔ Disfagia Cefalea ✔ Temblor Hipoacusia ✔ Diplopía Hemihipoestesia facial ✘ Ataxia Disartria	Empeoramiento radiológico: • Aumento de hiperintensidad • Extensión a vermis, tronco y b ulbo • Más tumefacción • Áreas focales de restricción a la difusión • Mayor realce con contraste Probable *síndrome inflamatorio de reconstitución inmune (IRIS)*
3ª dosis pembrolizumab	✔ Ataxia Disfagia ✔ Cefalea Temblor ✔ Hipoacusia ✔ Diplopía Hemihipoestesia facial ✘ Disartria	

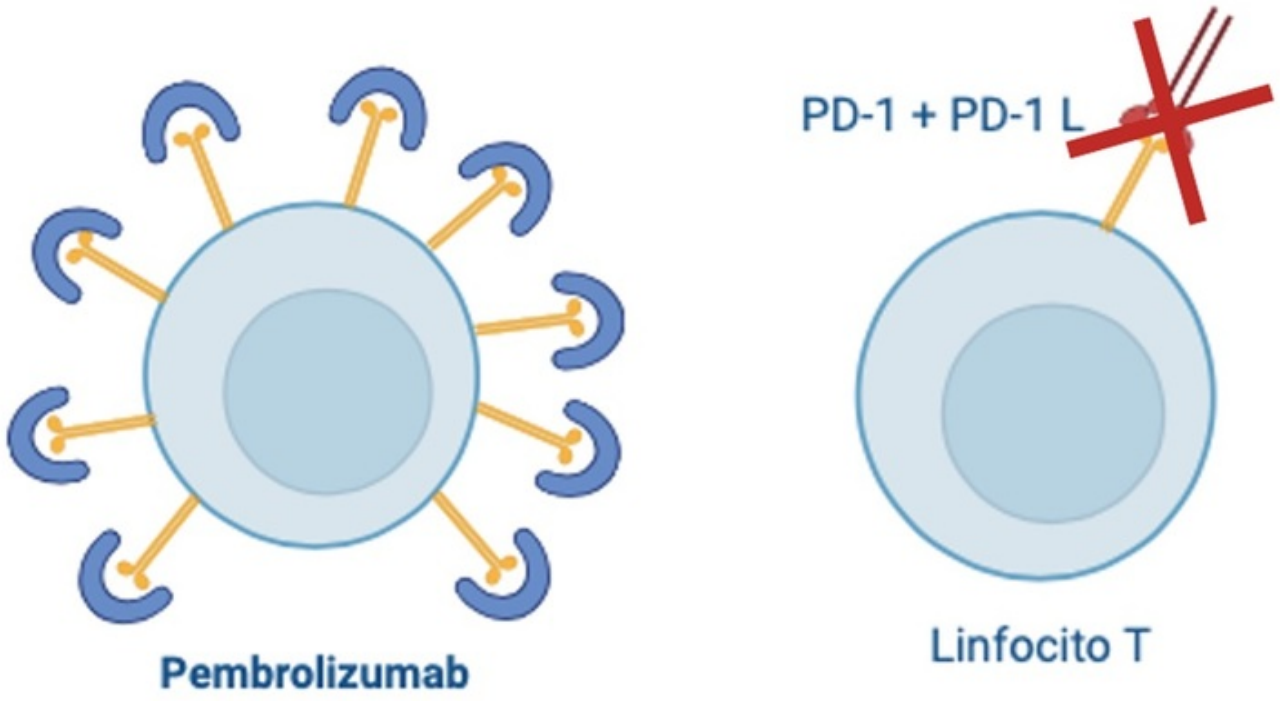

Discusión: La leucoencefalopatía multifocal progresiva es una enfermedad oportunista producida por la infección de glía por el virus JC, que se manifiesta en situaciones de inmunosupresión celular prolongada, produciendo disfunción cognitiva rápidamente progresiva y mal pronóstico neurológico y vital a corto-medio plazo, sin tratamiento específico descrito. Comúnmente descrita asociada al VIH, se ha descrito también en otras situaciones de inmunosupresión, siendo el lupus eritematoso sistémico, la enfermedad autoinmune más asociada a la LMP, debido a la linfopenia desarrollada por estos pacientes. En la LMP asociada al LES existe un amplio diagnóstico diferencial (que incluye el LES neuropsiquiátrico) y los patrones de afectación en la RM cerebral pueden ser atípicos, traduciéndose en un diagnóstico tardío. No existe un tratamiento específico efectivo y no es posible la restitución de la inmunidad (en comparación con los pacientes con VIH). Se han descrito casos de uso compasivo de pembrolizumab, inhibidor de PD-1 (regulador negativo de la respuesta inmune) (fig. 2), que restituiría las funciones efectoras de los linfocitos favoreciendo la actividad frente al virus, con casos descritos de mejoría y estabilidad a nivel neurológico, por lo que basándonos en ellos se ha utilizado pembrolizumab como tratamiento compasivo en una paciente con LES y diagnóstico de LMP tras retirada de tratamiento inmunosupresor.

Conclusiones: El pembrolizumab como uso compasivo en casos de LMP y LES como enfermedad de base ha permitido la estabilidad de las lesiones y de la sintomatología neurológica tras 3 dosis (12 semanas) sin efectos secundarios a corto plazo, siendo una esperanza en el tratamiento de una enfermedad con pronóstico ominoso.

Bibliografía

1. Cortese I, Muranski P, Enose-Akahata Y, Ha SK, Smith B, Monaco M, et al. Pembrolizumab Treatment for Progressive Multifocal Leukoencephalopathy. N Engl J Med. 2019;380(17):1597-605.

0014-2565 / © 2024, Elsevier España S.L.U. y Sociedad Española de Medicina Interna (SEMI). Todos los derechos reservados.