Rev Clin Esp. 2024;224(Supl 1):S604

Revista Clínica Española

https://www.revclinesp.es

171 - ARTERITIS DE TAKAYASU: DESCRIPCIÓN DE UNA SERIE

Eva Romero Polo, Jesús Cívico Ortega y Daniel Gómez Romero

Hospital Universitario Virgen de la Victoria, Málaga, España.

Resumen

Objetivos: La arteritis de Takayasu (AT) es una forma rara de vasculitis granulomatosa crónica de grandes vasos. Es más frecuente en mujeres, en la segunda o tercera década y aunque tiene una distribución mundial, es más común entre las poblaciones asiáticas[1].

En cuanto al diagnóstico, la sospecha clínica es fundamental y, por lo tanto, es necesaria una buena historia clínica y un examen físico completo. Además, se necesitan imágenes del árbol arterial mediante angiografía por resonancia magnética o por TC, que también permiten realizar la estadificación inicial de la distribución de la enfermeda[d]). La clasificación angiográfica más utilizada es el sistema Numano (fig.), que define 6 tipos en función de la topografía de las lesiones arteriales[3]. Las manifestaciones clínicas de la AT varían según el estadio de la enfermedad y la región vascular involucrada. Las características clínicas progresan a través de 2 etapas: La etapa I es la fase "pre-sin pulso", caracterizada por síntomas constitucionales, que se observan en 50% de los pacientes. La etapa II es la fase “sin pulso” marcada por síntomas y signos de inflamación vascular e isquemia[3]. Estos incluyen hipertensión en la estenosis renovascular, manifestaciones neurológicas como se observa con la oclusión de la arteria carótida o claudicación de las extremidades superiores como se observa en la isquemia de las extremidades superiores secundaria a la estenosis[2]. Para el tratamiento de la AT, se sugiere un tratamiento inicial con glucocorticoides en dosis altas en combinación con un agente ahorrador de glucocorticoides. La elección de este último depende de varios factores, siendo el metotrexato y la azatioprina los más utilizados. Sin embargo, dependiendo de las circunstancias del paciente, también es razonable utilizar un fármaco biológico desde el inicio o en pacientes con enfermedad progresiva a pesar de la terapia inicial[4].El principal propósito de este estudio es realizar una descripción de las principales características de los pacientes de nuestra área hospitalaria diagnosticados de AT.

Métodos: Se realizó una búsqueda de aquellos pacientes diagnosticados de Arteritis de Takayasu diagnosticados y tratados en nuestra área hospitalaria y en actual seguimiento en consultas externas del servicio de Medicina Interna del Hospital Universitario Virgen de la Victoria mediante el Sistema de Información Asistencial DIRAYA. Estos datos fueron pseudoanalizados y analizados para su posterior estudio.

Resultados: El resumen de los resultados se adjunta en las tablas.

Epidemiología

n	5
Edad media	46,6
Edad media al diagnóstico	39,6
Sexo femenino	60%
Raza caucásica	60%

Clínica	
Síndrome constitucional	60%
Hipertensión arterial	80%
Artralgias	40%
Carotidinia	40%
Claudicación de miembros	40%
Insuficiencia renal	20%
Accidentes cerebrovasculares	40%
Dolor abdominal	20%
Afectación cardíaca	40%

Clasificación de Numano. Tipos angiográficos	
I	20%

0014-2565 / © 2024, Elsevier España S.L.U. y Sociedad Española de Medicina Interna (SEMI). Todos los derechos reservados.

IIa	0%
IIb	0%
III	20%
IV	20%
V	20%

Tratamiento	
Glucocorticoides	40%
Metotrexato	20%
Fármacos biológicos	40%
Sin tratamiento	40%

0014-2565 / © 2024, Elsevier España S.L.U. y Sociedad Española de Medicina Interna (SEMI). Todos los derechos reservados.

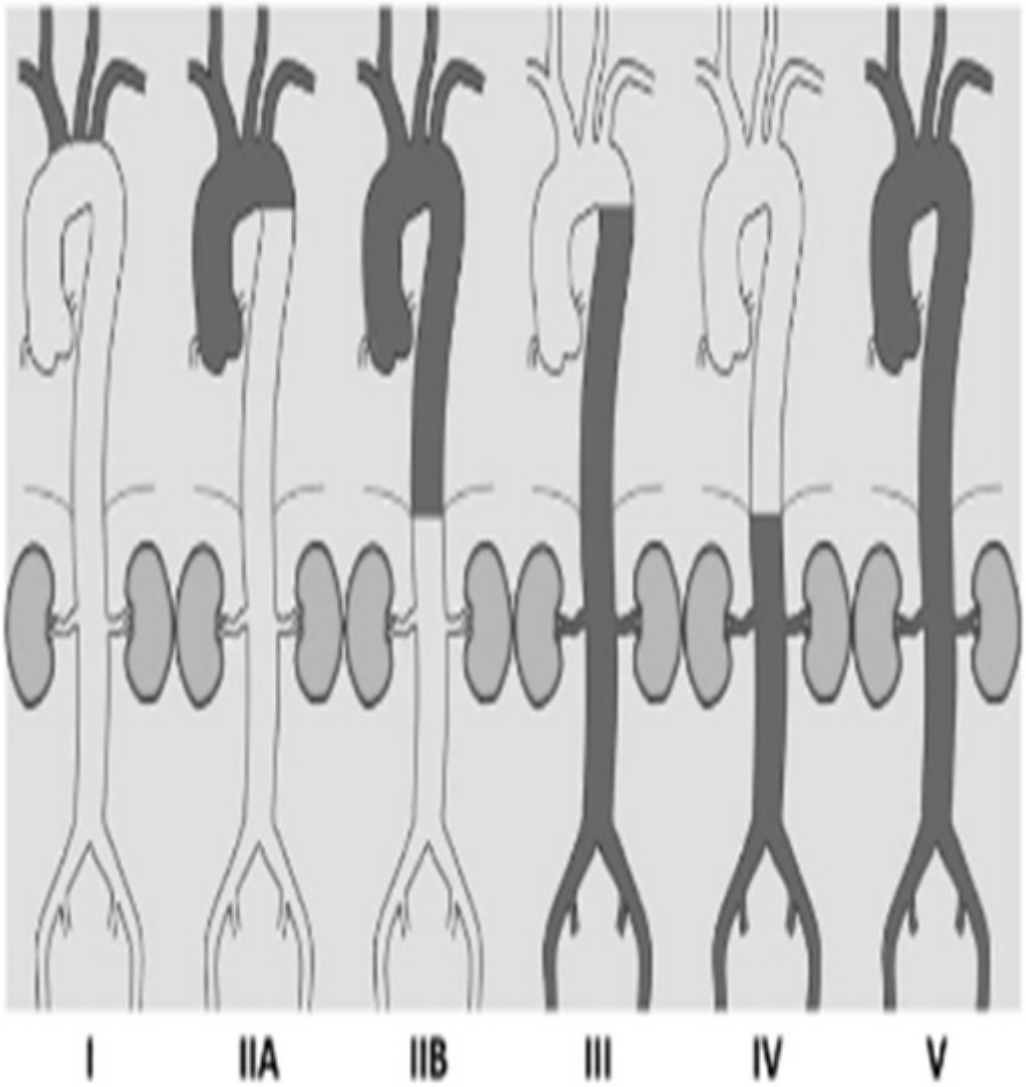

Conclusiones: Según los datos analizados se puede observar una edad media de estos de 46,6 años, con una edad media de debut de enfermedad de 39,6 años. El sexo predominante fue el femenino, tal como se describe en la literatura. La clínica observada con más frecuencia fue la hipertensión arterial seguida del síndrome constitucional. En 2 de los 5 pacientes ocurrieron accidentes cerebrovasculares, correspondiendo a aquellos con sexo masculino. En cuanto al tratamiento, 1 de los 5 pacientes estaba en tratamiento crónico con metorexato, 2 de los 5 con tocilizumab, y en los 2 restantes se había decidido suspender el tratamiento tras años de estabilidad clínica (correspondiendo con los dos varones).

Bibliografía

1. https://www.ncbi.nlm.nih.gov/pmc/articles/PMC9423100/

2. https://www.ncbi.nlm.nih.gov/books/NBK459127/

3. https://www.sciencedirect.com/science/article/pii/S0735109722073053?via%3Dihub

4. https://www.uptodate.com/contents/treatment-of-takayasu-

arteritis?search = arteritis%20de%20takayatsu&source = search_result&selectedTitle = 2~83&usage_type = default&display_rank = 2?3671503770

0014-2565 / © 2024, Elsevier España S.L.U. y Sociedad Española de Medicina Interna (SEMI). Todos los derechos reservados.