



421 - UTILIDAD DE LA ECOGRAFÍA CLÍNICA REALIZADA EN ATENCIÓN PRIMARIA PARA OPTIMIZAR LAS DERIVACIONES A UNA CONSULTA DE ATENCIÓN INMEDIATA-DIAGNÓSTICO RÁPIDO DE MEDICINA INTERNA. ¿ERA SUFICIENTE LA HISTORIA CLÍNICA?

Guillermo Moreno Corrales, Sandra María Inés Revuelta y Víctor José Vega Rodríguez.

Hospital Universitario, Salamanca, España.

Resumen

Objetivos: El objetivo principal del estudio fue analizar si la utilización de la ecografía clínica en Atención Primaria fue una herramienta útil para optimizar las derivaciones a una consulta de atención inmediata. Como objetivos secundarios, determinar si el desarrollo de la ecografía ha aumentado el número de consultas, así como estudiar qué hallazgos fueron más concordantes con el diagnóstico final.

Métodos: Se evaluaron todos los pacientes remitidos por médicos de Familia a la Unidad y Consulta de Atención Inmediata-Diagnóstico Rápido (UCAI-UDR) de Medicina Interna del Hospital Universitario de Salamanca con hallazgo en ecografía clínica como motivo de la derivación. Se recogieron los siguientes datos: edad, sexo, año, centro de salud de procedencia, síntomas, signos o alteraciones analíticas que motivaron la realización de la ecografía, hallazgo ecográfico y diagnóstico final una vez realizado el estudio. Se realizó un análisis estadístico mediante prueba de Chi Cuadrado y prueba exacta de Fisher.

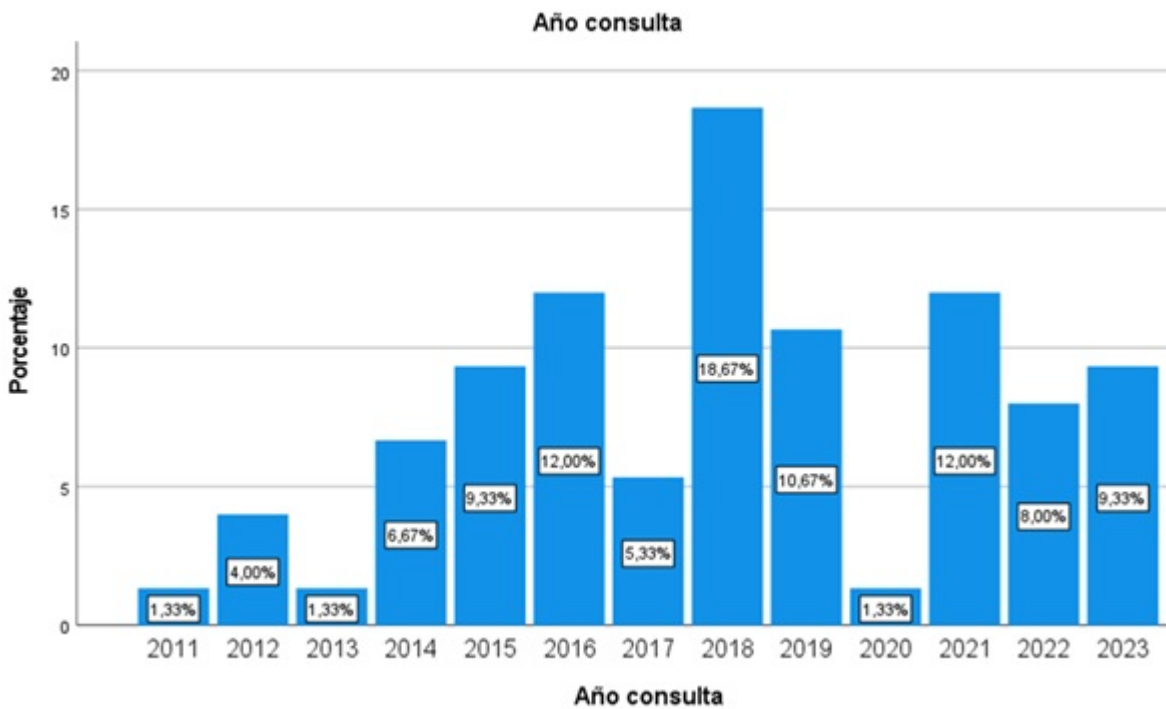
Resultados: Desde 2008 se han derivado 75 pacientes a la UCAI por un hallazgo patológico en una ecografía clínica realizada en un centro de salud, la franja de edad predominante está entre los 60 y los 69 años (37, 49,33%), 38 pacientes (50,7%) eran varones. Los principales síntomas que motivaron la realización de la ecografía por el médico de Familia fueron: dolor abdominal (40, 53,3%), síndrome constitucional (38, 50,7%) y estreñimiento (18, 24%). Las LOE hepáticas representaron el hallazgo ecográfico más repetido (36, 48%). Se diagnosticaron 44 neoplasias. 15 pacientes tuvieron un diagnóstico definitivo de enfermedad no grave, siendo las LOE renales (5, 33,3%), las LOE pancreáticas (3, 20%) y las alteraciones vesiculares (3, 20%) los hallazgos más frecuentes en ese grupo. Los hallazgos ecográficos más concordantes con diagnóstico final de neoplasia fueron LOE hepática (24 neoplasias) y LOE renal (7 neoplasias).

Número de pacientes remitidos por periodos

Periodo	Mayo'08-mayo'10	Junio'10-mayo'12	Junio'12-mayo'14	Junio'14-mayo'16	Junio'16-mayo'18	Junio'18-mayo'20	Junio'20-mayo'22	Junio'22-mayo'23
Número de pacientes	0	4	6	16	18	9	15	7

Hallazgo ecográfico

Hallazgo	Hígado (loe/heterogéneo)	Loe renal	Páncreas	Loe esplénica	Hepatomegalia	Esplenomegalia	Líquido libre abdominal	Masa pélvica	Vesícula
Pacientes	38	14	6	5	1	1	3	2	4



	Nº HALLAZGOS	DIAGNÓSTICO FINAL	P-VALOR
LOE HÍGADO	36	NEOPLASIA HEPÁTICA (7 – 19,44%) METÁSTASIS (17 – 47,22%)	0,004 0,006
LOE RIÑÓN	14	NEOPLASIA RENAL (6 – 42,85%) METÁSTASIS (1 – 7,14%)	<0,001 0,023
LOE PANCREAS	6	NEOPLASIA PANCREÁTICA (2 – 33,33%) METÁSTASIS (1 – 16,66%)	0,180 0,369
LOE BAZO	5	METÁSTASIS (1 – 20%)	0,484
ALTERACIÓN VESÍCULA	4	NEOPLASIA VESICULAR (1 – 25%)	0,053
LÍQUIDO LIBRE ABDOMINAL	3	METÁSTASIS (3 – 100%)	0,030
MASA PÉLVICA	1	NEOPLASIA OVARIO (1 – 100%)	0,053
NODULO TIROIDES	1	NEOPLASIA TIROIDEA (1 – 100%)	0,013

Discusión: En los últimos años ha surgido la ecografía realizada por no radiólogos, Point of Care Ultrasound (POCUS), ecografía a pie de cama o ecografía clínica como herramienta diagnóstica en distintos ámbitos. El modelo POCUS pretende responder a una cuestión clínica concreta e inmediata, no es una ecografía sistemática ni debe sustituirla. El primer paciente remitido a la UCAI por un médico de Familia por hallazgo patológico en ecografía clínica fue en 2011. Con el desarrollo de la técnica se produjo un aumento progresivo de las derivaciones, pero posteriormente la cifra se ha estabilizado. En 2020, año de la pandemia por coronavirus SARS-CoV-2, solo se remitió un paciente por hallazgo ecográfico, lo que refleja el desuso de la técnica en ese periodo, debido al contacto directo que implicaba con el paciente.

Conclusiones: Con casi el 60% de neoplasias en nuestro estudio, podemos afirmar que la ecografía clínica es una herramienta útil para optimizar las derivaciones a una consulta de atención inmediata de Medicina Interna. Las LOE hepáticas y renales sospechosas de malignidad fueron los hallazgos más concordantes con el diagnóstico definitivo. A pesar de su creciente desarrollo, hasta el momento no ha supuesto un exceso de demanda a la consulta, permaneciendo la historia clínica como eje principal del circuito de derivación.

0014-2565 / © 2023, Elsevier España S.L.U. y Sociedad Española de Medicina Interna (SEMI). Todos los derechos reservados.