Rev Clin Esp. 2023;223(Supl 1):S251

Revista Clínica Española

https://www.revclinesp.es

141 - SERIE DE CASOS DE AMILOIDOSIS CARDÍACA EN UN HOSPITAL DE TERCER NIVEL

Ana Peragón Ortega[1], *Patricia Gómez Ronquillo*[2], *Raquel Moya Megías*[1] *y Alejandro López Fernández*[3]

[1]*Servicio de Medicina Interna. Hospital Virgen de las Nieves, Granada.* [2]*Unidad de Enfermedades Infecciosas, Hospital Universitario Virgen de las Nieves, Granada.* [3]*Servicio de Cuidados Intensivos, Hospital Comarcal Santa Ana, Motril (Granada).*

Resumen

Objetivos: Describir las características demográficas y clínicas de los pacientes con amiloidosis con afectación cardíaca.

Métodos: Análisis retrospectivo de pacientes diagnosticados de amiloidosis con afectación cardíaca entre los años 2017 y 2022 en los servicios de Medicina Interna y Cardiología del complejo hospitalario de Granada. Los datos se analizaron a partir de los registros de alta hospitalaria.

Resultados: Fueron un total de 29 pacientes, 19 hombres y 10 mujeres, con una edad media de 71,97 años. La mayoría (76%) presentaban clínica cardinal de insuficiencia cardíaca, con un grado de disnea según la NYHA entre II y III en su mayoría (51,7 y 31% respectivamente). El tiempo hasta el diagnóstico desde el inicio de los síntomas fue de 16,45 meses de media, con una desviación típica de 20,7 meses dado que en algunos casos el diagnóstico se hizo durante la hospitalización, inmediato al comienzo de la sintomatología (síncope, disnea importante, etc.). Además de la clínica cardinal de insuficiencia cardíaca, otros signos y síntomas frecuentes fueron las arritmias y afectación renal (62 y 41,4% respectivamente). Menos frecuentes, los bloqueos cardíacos en el 31%, neuropatía periférica el 17%, hipotensión, síncopes, macroglosia y afectación gastrointestinal, todos ellos en el 10% y síndrome del túnel carpiano solo 1. El 100% presentó hipertrofia de VI y el 62% tenía FEVI preservada. La mayoría de los casos (65,5%) fueron diagnosticados de amiloidosis transtirretina y el resto de formas primarias (AL). El estudio genético para la TTR fue positivo tan solo en 2 pacientes de los 14 a los que se realizó. Las herramientas diagnósticas utilizadas fueron la RMN cardíaca, con hallazgos compatibles en 12 de 14 pacientes en los que se hizo, la gammagrafía con Tc-99, positiva en 12 de 16 pacientes y la biopsia de algún órgano, patológica en 9 de 13 casos. Solo encontramos un caso reciente en tratamiento con tafamidis, 10 recibieron tratamiento hematológico específico y el 62% solo manejo habitual de la insuficiencia cardíaca. El 48,2% falleció en años siguientes, la mayoría (44,8%) por insuficiencia cardíaca avanzada.

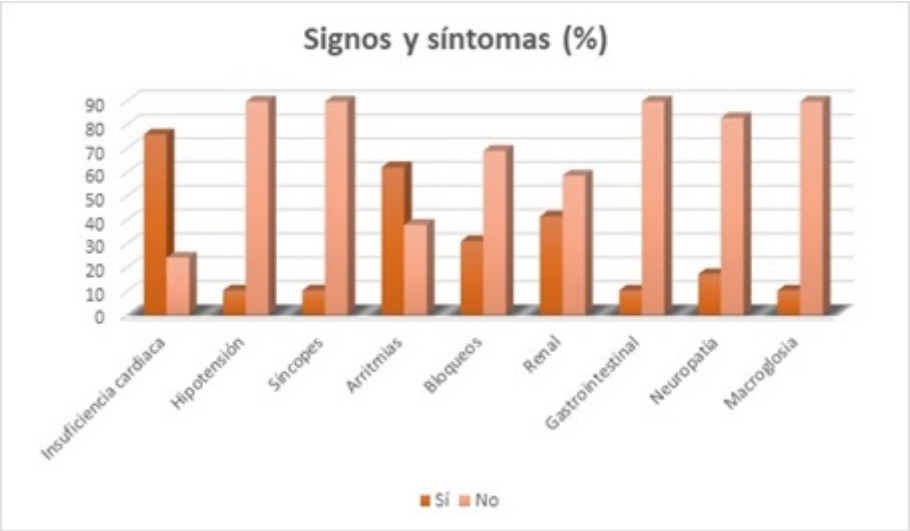

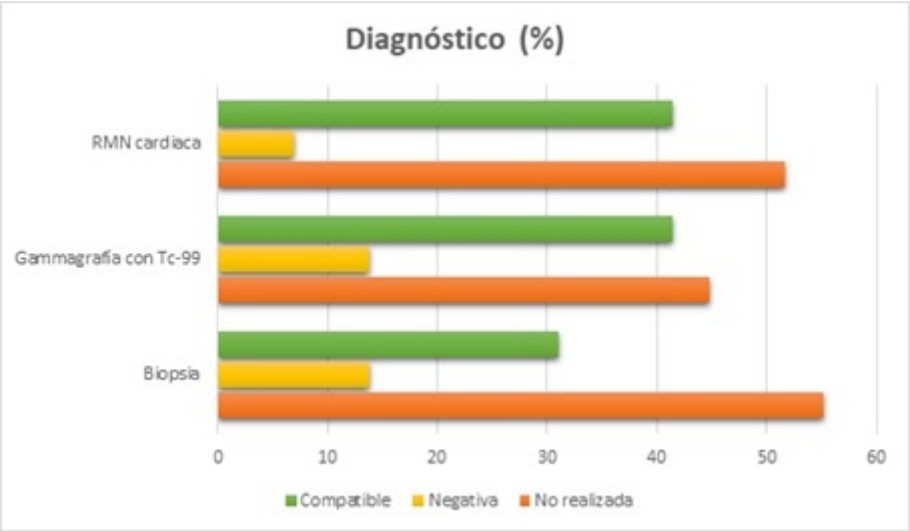

Discusión: La amiloidosis cardíaca es una forma rara de miocardiopatía causada por el depósito de fibrillas de amiloide en el espacio extracelular del corazón. Los dos tipos más comunes son la amiloidosis por transtirretina (ATTR), que tiene lugar en pacientes más añosos y la amiloidosis de cadenas ligeras (AL). Las manifestaciones clínicas son diversas, dependiendo del órgano afectado, por lo que al ser inespecíficas dificultan y retrasan el diagnóstico. A nivel cardíaco pueden presentar disnea, presión venosa yugular elevada, congestión periférica, causados por una miocardiopatía restrictiva con disfunción ventricular derecha; y no son raros los síncopes por arritmias o bloqueos. Para el diagnóstico se pueden usar las pruebas nombradas anteriormente. El tratamiento en caso de AL es la quimioterapia, para ATTR ha surgido recientemente tafamidis. La media de esperanza de vida con esta afectación está actualmente entre 3-5 años.

0014-2565 / © 2023, Elsevier España S.L.U. y Sociedad Española de Medicina Interna (SEMI). Todos los derechos reservados.

Conclusiones: Nuestra cohorte se asemeja a lo reseñado en la bibliografía. Ante pacientes con hipertrofia de ventrículo izquierdo inexplicable, con o sin síntomas de insuficiencia cardíaca debería plantearse este diagnóstico.

0014-2565 / © 2023, Elsevier España S.L.U. y Sociedad Española de Medicina Interna (SEMI). Todos los derechos reservados.