



127 - RESPUESTA AL LANSOPRAZOL ORAL DE LOS NIVELES DEL PIROFOSFATO INORGÁNICO EN PACIENTES CON ENFERMEDAD DE GRÖNBLAD-STRANBERG (*PSEUDOXANTOMA ELASTICUM*)

*Belén Murcia Casas*¹, *Juan Luis Carrillo Linares*², *José Rioja Villodres*³, *María García Fernández*⁴ y *Pedro Valdivielso Felices*⁵

¹Hospital Torrecárdenas, Almería. ²Hospital Virgen de la Victoria, Málaga. ³Laboratorio de Arteriosclerosis Centro de Investigaciones Médico-Sanitarias (CIMES), Málaga. ⁴Departamento de Fisiología. Centro de Investigaciones Médico-Sanitarias (CIMES), Universidad de Málaga, Málaga. ⁵Departamento de Medicina Interna, Hospital Virgen de la Victoria, Málaga.

Resumen

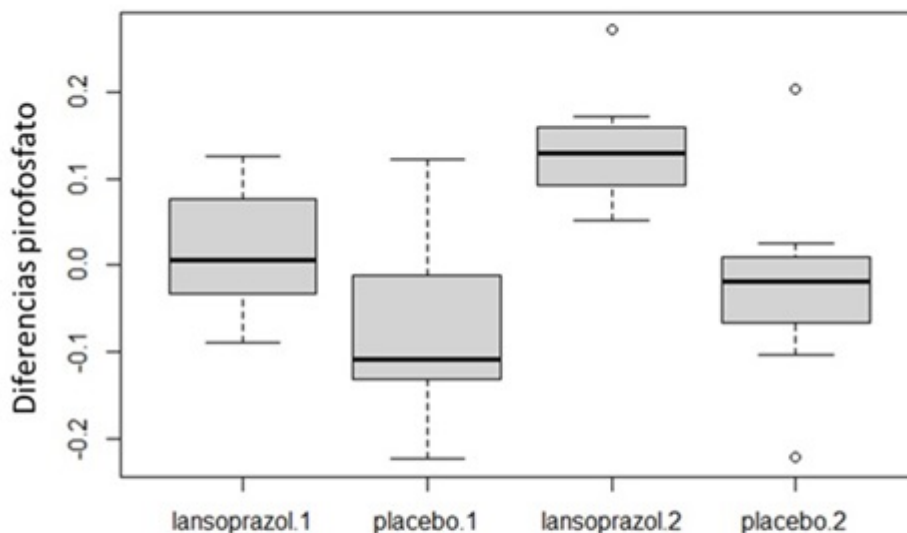
Objetivos: El pseudoxantoma elástico es una enfermedad autosómica recesiva causada por mutaciones del gen ABCC6 1. La lesión histológica elemental en el PXE es una alteración del tejido conectivo incluyendo calcificación de las fibras elásticas. Nuestro grupo, en colaboración con la Universidad de Módena, ha publicado que los pacientes PXE muestran significativamente un menor potencial antioxidante y mayores parámetros de daño oxidativo en sangre circulante que sujetos controles 2. pensamos que la calcificación ectópica distrófica pueda ser debida a una disminución del antagonista no proteico como es el Pirofosfato inorgánico: PPI y/o alteración de las moléculas que lo regulan como son la TNAP fosfatasa alcalina no específica de tejidos(catabolismo) y ENPP1-3 ectonucleótido pirofosfatasa/fosfodiesterasa (productora). El tratamiento con lansoprazol, un conocido inhibidor de la bomba protonica gástrica, muestra un efecto inhibidor parcial de la enzima catabólica TNAP, produciría un aumento de PPI. El objetivo es verificar los cambios del PPI plasmático, y las principales moléculas que los regulan (ENPP1-3, TNAP) tras la administración oral de lansoprazol.

Métodos: El pseudoxantoma elástico es una enfermedad autosómica recesiva causada por mutaciones del gen ABCC6. La lesión histológica elemental en el PXE es una alteración del tejido conectivo incluyendo calcificación de las fibras elásticas. La patogenia de la enfermedad no es bien conocida y ello hace que no exista tratamiento específico. Nuestro grupo, en colaboración con la Universidad de Módena, ha publicado que los pacientes PXE muestran significativamente un menor potencial antioxidante y mayores parámetros de daño oxidativo en sangre circulante que sujetos controles. pensamos que la calcificación ectópica distrófica pueda ser debida a una disminución del antagonista no proteico como es el PPI y/o alteración de las moléculas que lo regulan como son la TNAP (catabolismo) y ENPP1-3 (productora). El tratamiento con lansoprazol, un conocido inhibidor de la bomba protonica gástrica y que además muestra un efecto inhibidor parcial de la enzima catabólica TNAP, produciría un aumento de PPI.

Resultados: Tras realizar el análisis del PPI en sangre periférica, obtuvimos como resultado niveles superiores en la concentración de pirofosfato inorgánico en pacientes tratados con lansoprazol con

respecto a placebo con una p menor de 0,001: lansoprazol 1 mediana: $0,018 \pm 0,07$. Placebo tratamiento 1: $-0,068 \pm 0,10$. Lansoprazol 2 mediana $0,13 \pm 0,06$. Placebo tratamiento 2 mediana $-0,024 \pm 0,10$. Obtuvimos 3 reacciones adversas relacionadas con el fármaco en la rama de placebo y 3 en la rama de lansoprazol.

Evaluación del nivel de pirofosfato en función del tratamiento.



	Mean±SD	F	p
lansoprazol tto 1 PPI	0.018±0.07	15.07	0.001
Placebo tto 1 PPI	-0.068±0.10		
lansoprazol tto 2 PPI	0.13±0.06		
Placebo tto 1 PPI	-0.024±0.10		

Niveles de pirofosfato inorgánico.

Conclusiones: Este estudio nos puede ayudar a comprender y confirmar que el PPI es un actor necesario para esta patología y/o el posible uso de lansoprazol y/o otras sustancias más o menos específicas que inhiban la TNAP podrían ser una alternativa terapéutica que nos ayude a prevenir la aparición de nuevas calcificaciones.

Bibliografía

1. Le Saux O, Urban Z, Tschuch C, *et al.* Mutations in a gene encoding an ABC transporter cause pseudoxanthoma elasticum. *Nat Genet.* 2000;25:223-7.
2. Sánchez Tévar AM, *et al.* Plasma inorganic pyrophosphate and alkaline phosphatase in patients with pseudoxanthoma elasticum. *Ann Transl Med.* 2019;7(24):798.