



358 - TOMOGRAFÍA COMPUTARIZADA EN EL DIAGNÓSTICO DE ENFERMEDAD DE ALZHEIMER EN EL SÍNDROME DE DOWN: UNA NUEVA UTILIDAD GRACIAS A LA INTELIGENCIA ARTIFICIAL

Beatriz Sánchez Moreno¹, Linda Zhang², Gloria Mateo Jiménez¹, Laura Gómez Cabañas¹, Aresio Sancha Lloret¹, Fernando Moldenhauer Díaz¹, Bryan Strange² y Diego Real de Asúa Cruzat¹

¹Hospital Universitario de La Princesa, Madrid. ²Fundación CIEN, Centro Alzheimer Fundación Reina Sofía, Madrid.

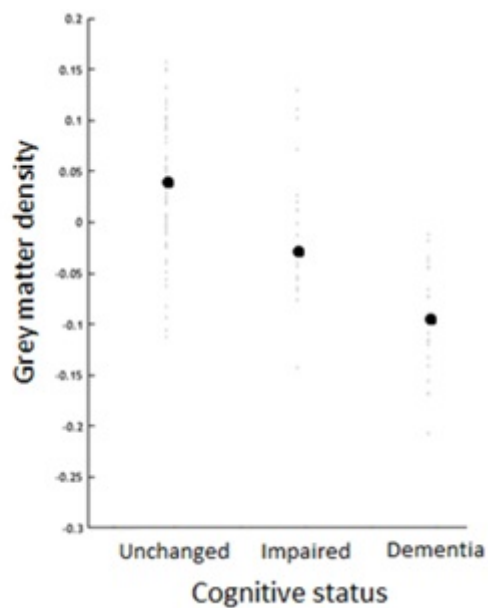
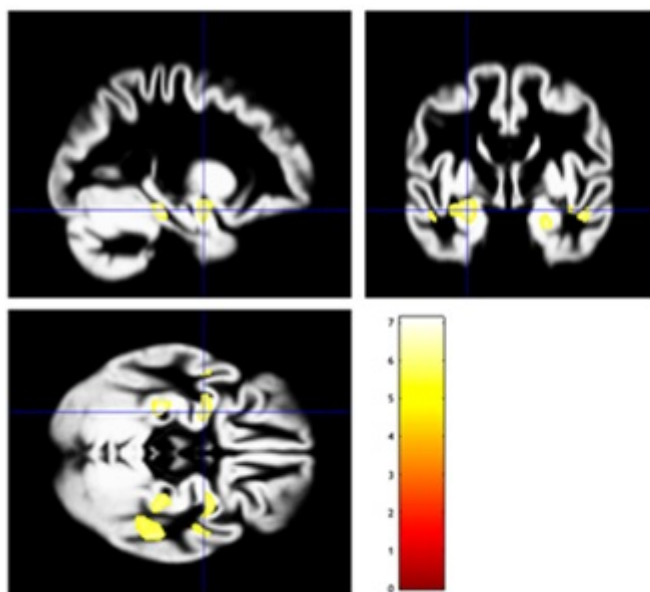
Resumen

Objetivos: La enfermedad de Alzheimer (EA) es uno de los principales problemas de salud de la creciente población de adultos con síndrome de Down (SD); sin embargo, su diagnóstico sigue siendo un reto puesto que muchas de las herramientas validadas requieren un alto grado de colaboración o son poco accesibles. En los últimos años, el desarrollo de algoritmos de inteligencia artificial para el análisis objetivo de pruebas de imagen está ampliando sus áreas de aplicación. Nuestro objetivo principal es evaluar la utilidad de un análisis automatizado de tomografía computarizada (TC) cerebral para determinar atrofia cerebral y establecer su asociación con el diagnóstico de la EA en el SD.

Métodos: Estudio transversal de adultos con SD en un hospital de tercer nivel de Madrid, a los que se les realizó una TC cerebral por motivos clínicos entre el 1 de enero de 2016 y el 31 de diciembre de 2018. Las imágenes de TC se reconstruyeron tridimensionalmente y se segmentaron en materia gris (MG), blanca y líquido cefalorraquídeo utilizando el algoritmo CTseg. Se exploraron las correlaciones entre estadios clínicos de EA (sin cambios, deterioro cognitivo leve y demencia, según el DSM-V) y biomarcadores plasmáticos de daño neuronal (proteína tau fosforilada -pTau- y neurofilamento ligero -NfL-) con el volumen cerebral total (VC) y el de MG. Mediante regresión lineal, todos los análisis se ajustaron por edad, volumen intracraneal total y otros factores de confusión cuya exclusión del modelo modificara el valor de la correlación más de un 10%. El proyecto ha sido aprobado previamente por el CEIm local.

Resultados: 120 sujetos (edad media de 48,0 años; 45% mujeres) constituyeron la muestra del estudio; se excluyeron 22 por artefactos en las imágenes. De aquellos incluidos, 62 permanecían cognitivamente estables, 19 tenían deterioro cognitivo y 17 demencia ya establecida. La media de los volúmenes cerebrales fue disminuyendo progresivamente a medida que se agravaba la EA (893,2, 839,0 y 815,8 cc para VC total y 679,8, 648,7 y 626,8 cc para MG, respectivamente, siendo estas diferencias estadísticamente significativas). Esta asociación estadística se mantuvo después de ajustar por factores de confusión en ambos casos. Respecto a los biomarcadores plasmáticos, también se demostró una correlación negativa significativa con el VC total (-5,44 cc [IC95% de -7,89 a -2,99] para pTau y -0,68 cc [IC95% de -1,10 a -0,25] para NfL) y con el volumen de MG (-3,20 cc [IC95% de -5,76 a -0,65] para pTau y -0,84 cc [IC95% de -1,24 a -0,45] para NfL) tras ajustar por

edad y volumen intracraneal.



Conclusiones: El software CTseg muestra una utilidad potencial para el diagnóstico de la EA en adultos con SD, un grupo difícil de estudiar con técnicas de imagen debido a limitaciones prácticas.