Rev Clin Esp. 2023;223(Supl 1):S119

Revista Clínica Española

https://www.revclinesp.es

758 - INFECCIÓN PERSISTENTE-RECURRENTE POR SARS-COV-2 EN INMUNODEFICIENCIA COMÚN VARIABLE: EXPERIENCIA DEL TRATAMIENTO COMBINADO CON ANTIVIRALES Y PLASMA DE DONANTE CONVALECIENTE EN UNA SERIE DE 3 CASOS

Santos Ibáñez Barceló, Paula Teresa López León, Carlos Giner Laguarda, Antonio Zamora Chisvert, Marta Dafne Cabañero Navalón y Pedro Moral

Hospital Universitario i Politècnic La Fe, Valencia.

Resumen

Objetivos: Describir comparativamente la evolución de tres casos de inmunodeficiencia común variable (IDCV) con infección persistente-recurrente por SARS-CoV-2 que han recibido tratamiento combinado con antivirales y plasma de donante convaleciente.

Métodos: Se detalla retrospectivamente la evolución de 3 pacientes con IDCV que han presentado infección persistente-recurrente por SARS-CoV-2 durante varios ingresos. Ofrecemos una comparativa cronológica de la evolución clínica, radiológica y analítica junto a los tratamientos recibidos hasta conseguir el aclaramiento viral.

Resultados: El caso 1 es un varón de 24 años con enfermedad granulo-linfocítica intersticial pulmonar (GILDL) asociada por la que había recibido previamente rituximab. Durante el cuarto ingreso se administra plasma hiperinmune el día +79 y se inicia remdesivir el día +81, con PCR repetidamente negativas en esputo los días +85 y +94. El caso 2 es un varón de 25 años. También había recibido previamente rituximab por un episodio de PTI. Recibe una tanda de remdesivir junto a baricitinib y dos tandas posteriores de remdesivir. En el tercer ingreso se trata con plasma hiperinmune el día +45, lográndose la eliminación viral con PCR negativa el día +79. El caso 3 es un varón de 51 años. Se administra tratamiento combinado con remdesivir y baricitinib desde el día +7 y dos tandas posteriores de remdesivir. Recibe en el tercer ingreso plasma hiperinmune el día +57, consiguiéndose el aclaramiento con doble PCR negativa el día +63. Se acompaña de varias gráficas y figuras en las que se detalla linealmente la evolución analítica (fig. 1) y radiológica (figs. 2-4) junto a la cronología de los ingresos y tratamientos recibidos (figs. 5-7).

Gráfica 1. Evolución de proteína C reactiva

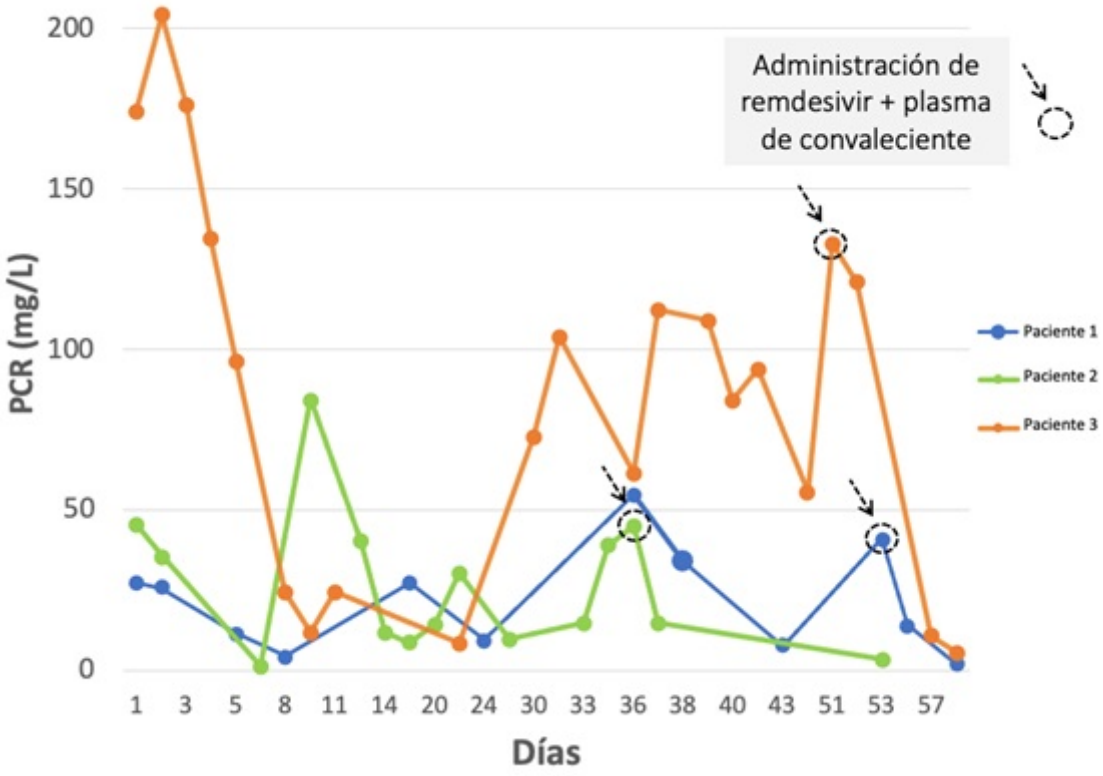

EVOLUCIÓN RADIOGRÁFICA PACIENTE 1

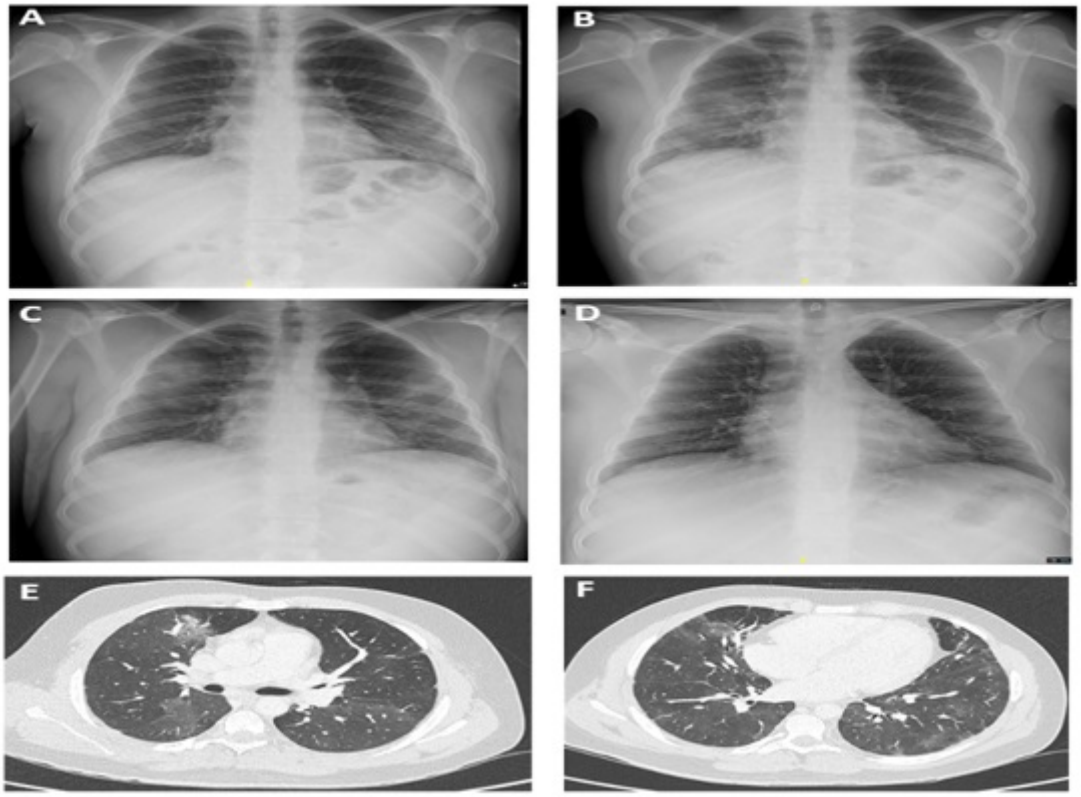

EVOLUCIÓN RADIOGRÁFICA PACIENTE 2

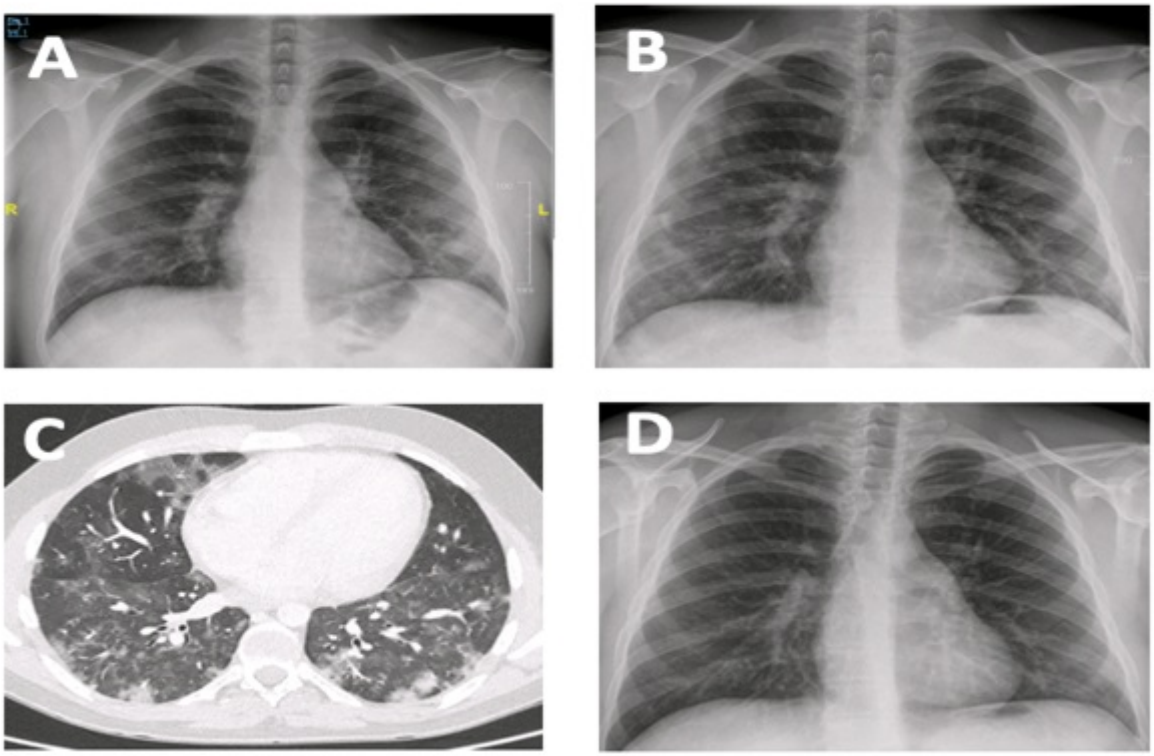

EVOLUCIÓN RADIOGRÁFICA PACIENTE 3

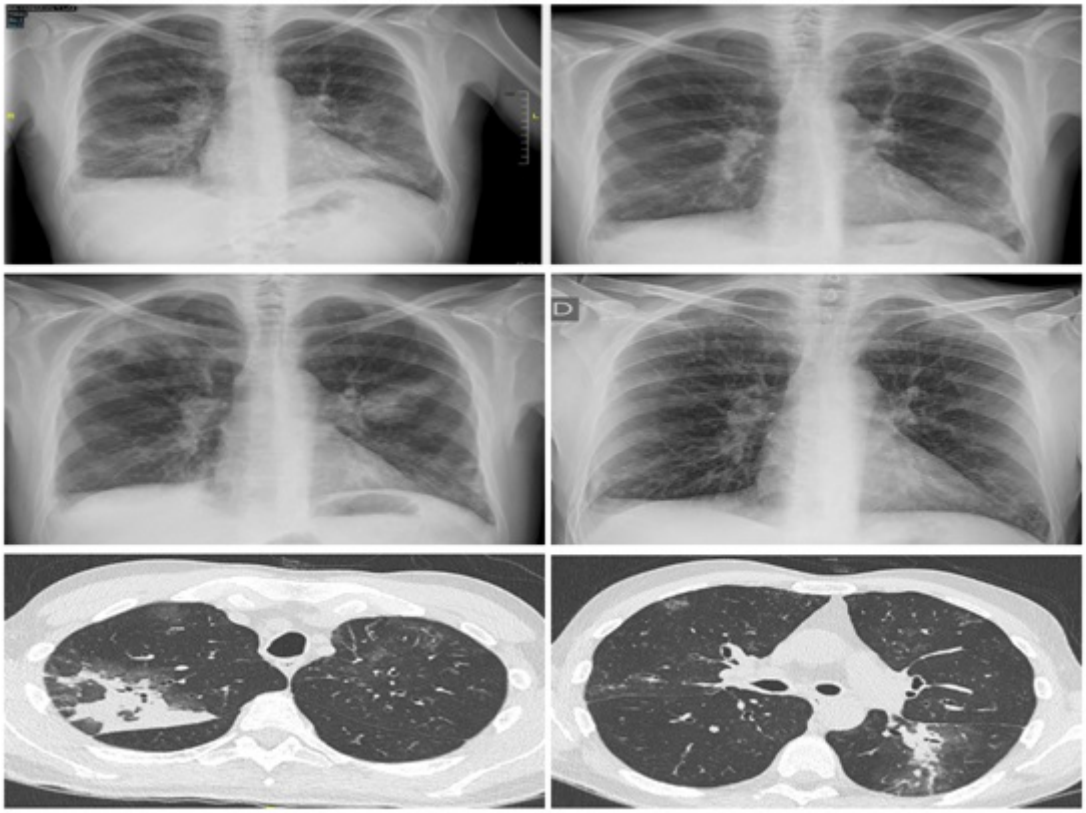

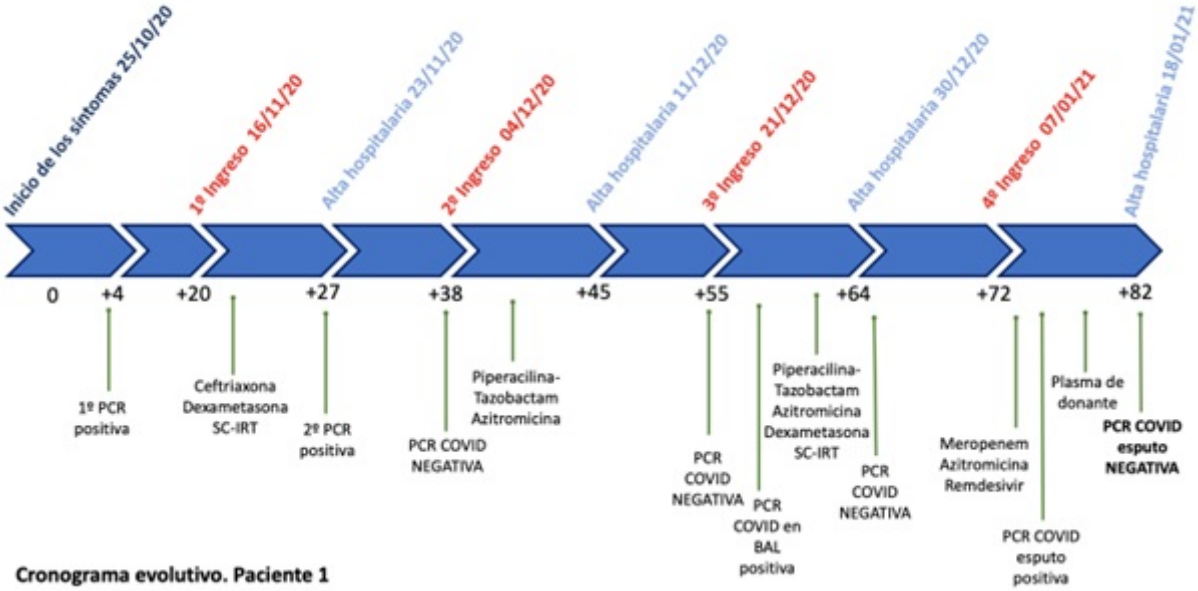

Cronograma evolutivo. Paciente 1

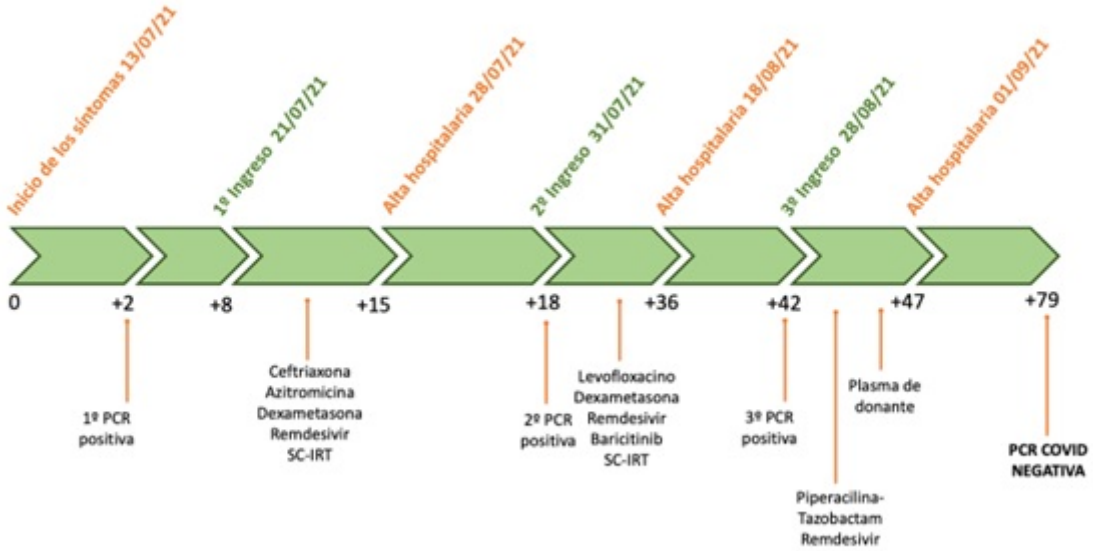

Cronograma evolutivo. Paciente 2

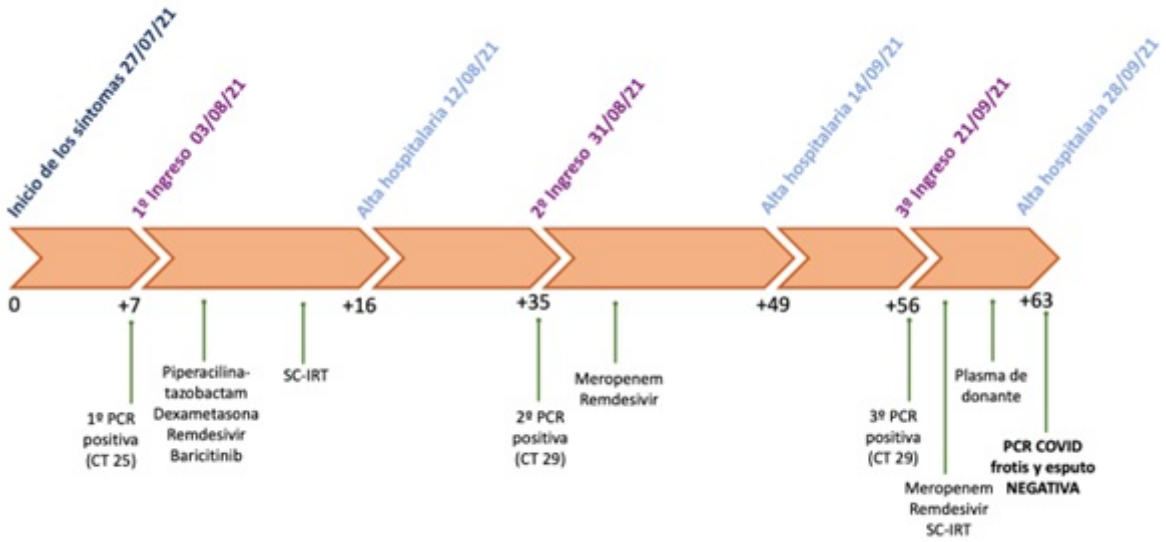

Cronograma evolutivo. Paciente 3

Discusión: Los pacientes con IDCV presentan una incapacidad para la producción de anticuerpos específicos frente a diversos microorganismos. En estos pacientes, la incapacidad para desarrollar una respuesta humoral específica contra el SARS-CoV-2 es responsable de la persistencia del virus en el tracto respiratorio inferior [1,2]. A ello puede contribuir el tratamiento previo con rituximab y el estado de disinmunidad local por GILDL. En caso de no interrumpirse, se produce una replicación mantenida que puede llevar a la aparición y acumulación de nuevas mutaciones que favorezcan la evolución de las distintas variantes hacia otras nuevas o a cambios de linaje, lo que ya ha sido previamente descrito en la literatura en pacientes con hipogammaglobulinemia ligada al X[3]. Como se ha visto en los casos descritos, la terapia precoz combinada con plasma de convaleciente y remdesivir (u otro antiviral actual) es clave a la hora de cortar este circuito, al permitir la eliminación del reservorio viral en el tracto respiratorio inferior. Esta experiencia apoya otras previas recogidas en la literatura en el caso de depleción de células B y COVID prolongado[1,3,4]. Por tanto, en ausencia de anticuerpos monoclonales frente a las variantes circulantes predominantes de SARS-CoV-2 y en pacientes que no pueden desarrollar una respuesta humoral específica, esta opción terapéutica debe considerarse.

Conclusiones: La terapia combinada precoz con antivirales y plasma hiperinmune podría ser una opción terapéutica precoz para la eliminación del reservorio del tracto respiratorio inferior en pacientes con IDCV.

Bibliografía

1. Cabañero-Navalon MD, Garcia-Bustos V, Ruiz-Rodríguez P, *et al.* Persistent SARS-CoV-2 infection with repeated clinical recurrence in a patient with common variable immunodeficiency. Clin Microbiol Infect. 2022;28(2):308-10.
2. Sepulcri C, Dentone C, Mikulska M, *et al.* Longest Persistence of Viable SARS-CoV-2 With Recurrence of Viremia and Relapsing Symptomatic COVID-19 in an Immunocompromised Patient'A Case Study. Open Forum Infect Dis. 2021;8(11):ofab217.
3. Palomba E, Carrabba M, Zuglian G, *et al.* Treatment of SARS-CoV-2 relapse with remdesivir and neutralizing antibodies cocktail in a patient with X-linked agammaglobulinaemia. Int J Infect Dis. 2021;110:338-40.
4. Hueso T, Pouderoux C, Péré H, *et al.* Convalescent plasma therapy for B-cell-depleted patients with protracted COVID-19. Blood. 2020;136(20):2290-5.

0014-2565 / © 2023, Elsevier España S.L.U. y Sociedad Española de Medicina Interna (SEMI). Todos los derechos reservados.