Rev Clin Esp. 2021;222(Espec Congr 2):222

Revista Clínica Española

https://www.revclinesp.es

738 - LAS DIFERENTES CARAS DE LA DERMATOMIOSIS ASOCIADA A ANTI-MDA-5

L. Jiménez de la Cruz, L. Martínez Díaz, D. Mora Peña, N. Casillas Ramos, N.J. Garrido Moriana, M. Moret Rueda, A. Gómez García-Consuegra e I. Calero Paniagua

Servicio de Medicina Interna. Hospital Virgen de la Luz. Cuenca.

Resumen

Objetivos: Los anticuerpos antimelanoma *differentiation-associated* gene 5 o antiMDA5 son unos anticuerpos específicos de miopatías inflamatorias, presentes en el 13-26% de los pacientes. Su presencia se ha asociado a distintos fenotipos clínicos.

Métodos: Presentamos dos casos que reflejan dos de los fenotipos de la enfermedad.

Resultados: Caso 1: varón de 64 años. Ingresó en junio de 2018 por disnea progresiva de 2 meses de evolución con insuficiencia respiratoria con saturación basal O2 del 86%. En la analítica destacaba VSG 48, ferritina 4.475,6 ng/mL. ANA negativo. En el TC se objetivaron datos sugestivos de NOC o neumonía organizada secundaria. Presentaba una DLCO 74% con desaturación en el test de la marcha. Tras descartarse causa infecciosa y tumoral se iniciaron pulsos de corticoides. Posteriormente, se confirmó la positividad de los anticuerpos anti-MDA-5 y se añadió tacrolimus y rituximab. Dos meses después, sufrió un empeoramiento clínico, radiológico y de PFR, por lo que se realizó hemofiltración con polimixina B y se administraron Igs IV. Desde entonces ha tenido una mejoría lenta pero progresiva, tratado periódicamente con rituximab e Ig IV, prednisona a dosis bajas y tacrolimus. Caso 2: mujer de 58 años. Ingresó en abril de 2021 por úlceras necróticas con celulitis en dorso de manos y región distal de dedos. Además, presentaba pápulas de Gottrom, eritema en heliotropo y signo del chal. Refería pérdida de 10 kg de peso y alopecia difusa, sin debilidad muscular. En analítica destacaba leucocitosis y elevación de PCR, con resto del estudio normal o negativo. En autoinmunidad tenía ANA > 1/2.560 y anticuerpo anti-MDA5 positivo. La capilaroscopia presentaba megacapilares y alguna hemorragia. El electromiograma mostró afectación miopática moderada de predominio en región proximal de extremidades superiores. Se trató con alprostadilo, AAS, bemiparina y pentoxifilina, asociando antibioterapia con clara mejoría clínica. Actualmente se encuentra con prednisona en dosis bajas, metotrexate, amlodipino y bonsentán, con buena evolución.

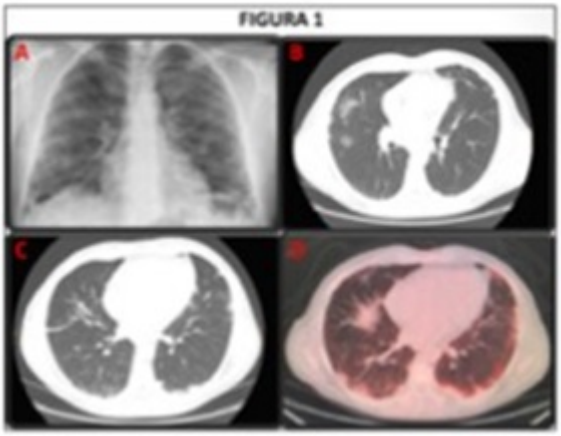

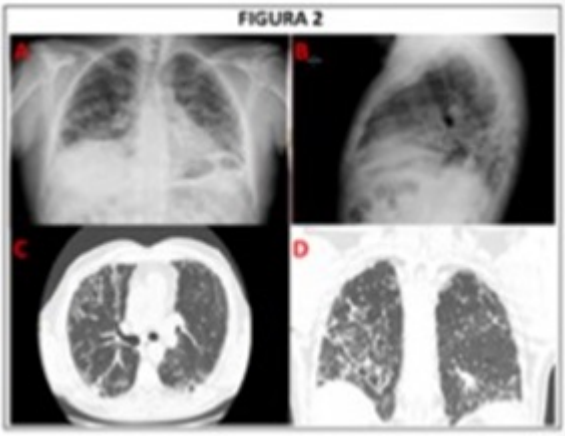

Discusión: Los anticuerpos antiMDA5 son característicos de la presencia de clínica amiopática o hipomiopática en pacientes con miopatías inflamatorias. Se han descrito tres fenotipos: neumonía intersticial rápidamente progresiva con mal pronóstico y una supervivencia a los 90 días del 67%; vasculopatía con Raynaud, úlceras cutáneas, necrosis y calcinosis, con pronóstico intermedio y afectación reumatológica consistente en artritis y artralgias, con buen pronóstico. El tratamiento se basa en corticoides e inmunosupresores. En la afectación pulmonar se propone terapias combinadas con pulsos de metilprednisolona, inhibidores de la calcineurina, rituximab, tofacitinib o, más recientemente, basiliximab. También se ha descrito mejoría con inmunoglobulinas intravenosas o con hemoperfusión con polimixina B. Si existe vasculopatía se recomienda asociar vasodilatadores, AAS y pentoxifilina. Respecto a la afectación cutánea se recomiendan medidas de fotoprotección, hidroxicloroquina y cremas tópicas de corticoides o tacrólimus.

Conclusiones: Los anticuerpos anti-MDA-5 pueden asociarse a distintos fenotipos, lo que supone un gran reto diagnóstico y terapéutico. Por ello, es importante la sospecha clínica para solicitar estos anticuerpos específicos que nos den el diagnóstico definitivo.

0014-2565 / © 2021, Elsevier España S.L.U. y Sociedad Española de Medicina Interna (SEMI). Todos los derechos reservados.