Rev Clin Esp. 2021;221(Espec Congr):24

Revista Clínica Española

https://www.revclinesp.es

CO-111 - BIOPSIAS PULMONARES POST-MORTEM EN PACIENTES CON INFECCIÓN POR COVID-19

Á. Vidal González[1], J. Fortes Alén[2], M. Górgolas Hernández Mora[3], M.Á. Piris Pinilla[2], R. Pérez Tanoira[4], A. Cabello Úbeda[3], M.J. Díez Medrano[3] y L. Prieto Pérez[3]

[1]UVI, [2]Anatomía Patológica, [3]Medicina Interna. Fundación Jiménez Díaz-Ute. Madrid. [4]Microbiología. Hospital Universitario Príncipe de Asturias. Alcalá de Henares (Madrid).

Resumen

Objetivos: Describir los hallazgos histopatológicos de biopsias pulmonares post-mortem en pacientes fallecidos por infección por SARS-CoV-2.

Métodos: Se realizó un estudio observacional prospectivo de biopsias pulmonares post-mortem, mediante tru-cut, en pacientes fallecidos por COVID-19 en sala de hospitalización de la Fundación Jiménez Díaz de Madrid. Se recogieron datos epidemiológicos, y analíticos. Se realizaron estudios morfológicos y por técnicas inmunohistoquímicas (IHQ).

Resultados: Se estudiaron 19 pacientes. La media de edad fue de 80,47 años (63%H). Los antecedentes más frecuentes fueron: HTA 63%, DM 36%, DL 31%. El tiempo medio de ingreso fue 7,42 días. Los valores promedio de laboratorio fueron: dímero D 7.962 µg/L, linfocitos 915,78 (abs), plaquetas 212.947/µl, Hb 14,4 g/L, PCR 12,64 mg/dl, ferritina 1,293 ng/mL, IL-6 82,80 (< 7 pg/mL). Todos recibieron profilaxis con HBPM y, si el DD era superior a 3.000 µg/l, la dosis administrada fue 1 mg/kg/24h. En el 100% se observó un daño alveolar difuso, y en el 63% se demostraron frecuentes fenómenos de microtrombosis capilar (fig.). Además, la IHQ demostró una intensa expresión de macrófagos CD163+ así como de CD8.

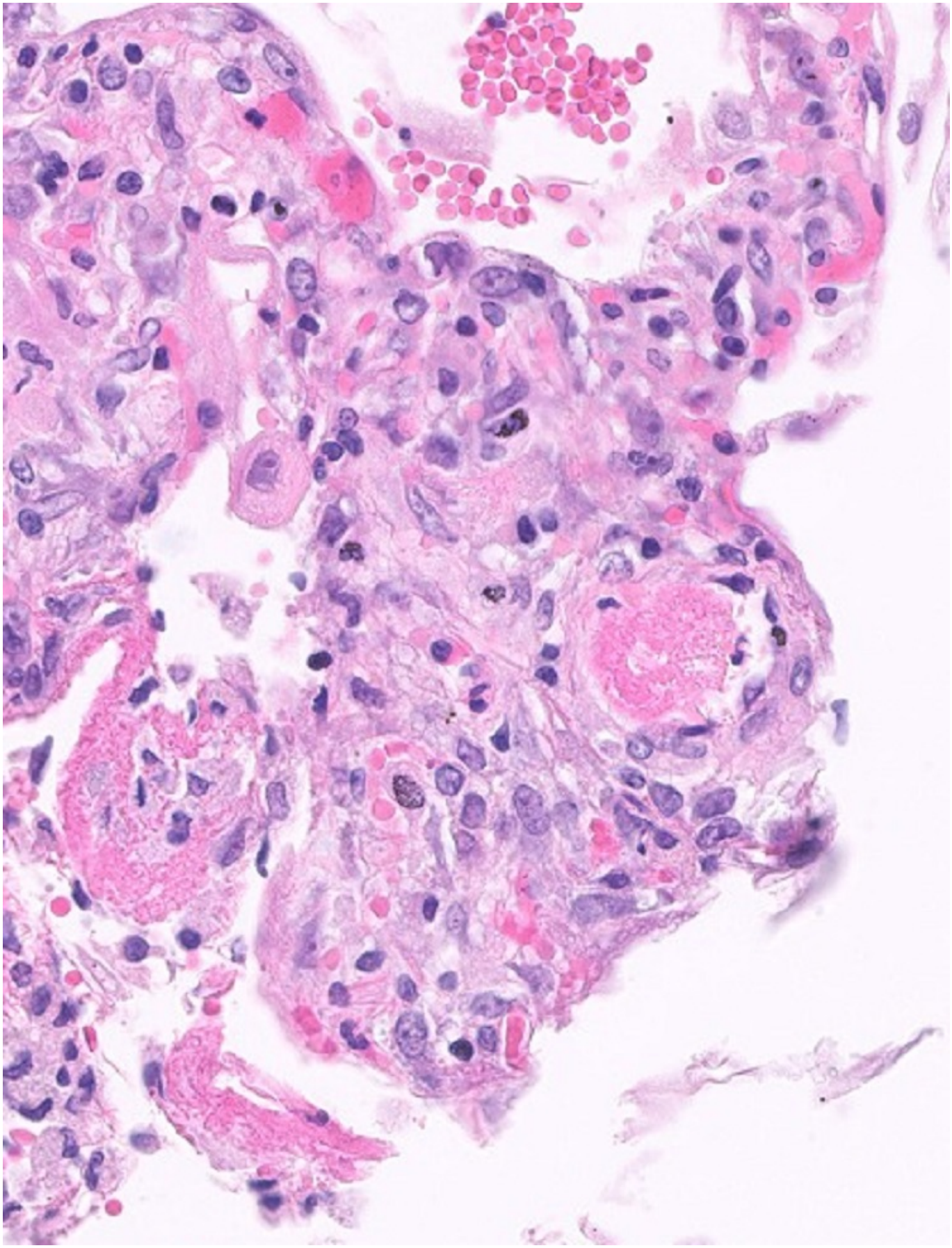

Discusión: Los resultados demuestran la existencia de daño alveolar difuso, formación de membrana hialina en todos los pacientes, y microtrombosis capilar en más de la mitad de los casos[1]. Se detectó un valor promedio de DD de 7.962 µg/L, siendo superior a 3.000µ/l en más de la mitad de los casos. La coagulopatía en la infección por coronavirus se asocia con una mayor mortalidad[2], siendo los

niveles altos de DD un marcador particularmente importante. La frecuente presencia de macrófagos CD163+ representa el sustrato histopatológico del síndrome de activación macrofágica en estos pacientes.

Conclusiones: Nuestros resultados confirman la hipótesis de que el SARS-Cov-2 puede desencadenar un síndrome de activación macrofágica así como de un estado de hipercoagulabilidad, que apoyaría el uso de tratamiento inmunosupresor y anticoagulante.

Bibliografía

1. Xu Z, Shi L, Wang Y, Zhang J, Huang L, Zhang C, et al. Pathological findings of COVID-19 associated with acute respiratory distress syndrome. Lancet Respir Med. 2020;8(4):420-2.
2. Tang N, Li D, Wang X, Sun Z. Abnormal coagulation parameters are associated with poor prognosis in patients with novel coronavirus pneumonia. J Thromb Haemost. 2020;18(4):844-7.

0014-2565 / © 2020, Elsevier España S.L.U. y Sociedad Española de Medicina Interna (SEMI). Todos los derechos reservados.