



IC-032 - CAPTACIÓN CARDÍACA SUGESTIVA DE ATTRWT EN GAMMAGRAFÍAS ÓSEAS REALIZADAS POR OTRO MOTIVO

A. Pina Belmonte¹, A. Ferrer-Santolaria¹, L. Piles Roger¹, A. Viana García¹, J. Micó Gandía¹, T. Mut Dólera², A. Gómez Belda¹ y A. Artero Mora³

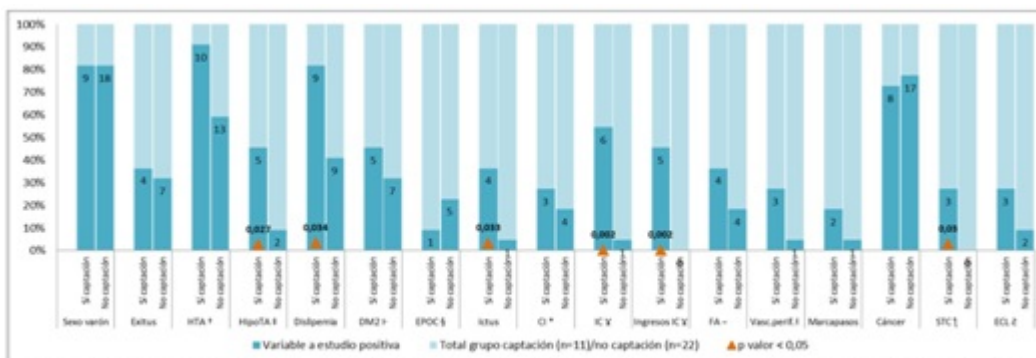
¹Medicina Interna, ²Medicina Nuclear, ³Medicina Interna-Universitat València. Hospital Universitario Dr. Peset. Valencia.

Resumen

Objetivos: Conocer características clínicas y epidemiológicas de pacientes > 70 años con captación cardíaca sugestiva de amiloidosis por transtirretina (ATTRwt) a los que se les realizó una gammagrafía ósea.

Material y métodos: Revisión retrospectiva de gammagrafías óseas con isótopo 99mTc-HDP realizadas entre enero de 2014 y diciembre de 2018 en > 70 años sin sospecha de ATTRwt y selección de aquellas con captación cardíaca (Score de Perugini grado 2 y 3). Emparejamiento casos-contróles 1:2 según edad, fecha de realización de gammagrafía y motivo. Datos analizados con paquete estadístico SPSS v.22.0.

Resultados: De los 1.759 pacientes revisados, 11 (0,63%) presentaron captación cardíaca, la mayoría grado 2 (81,8%); predominando hombres (81,8%), con edad media 81,36 ± 6,39 años. Los pacientes con captación cardíaca tenían con mayor frecuencia antecedentes de insuficiencia cardíaca (54,5% vs 4,5%, p < 0,002), cuadros hipotensivos (45,5% vs 9,1%, p = 0,027), enfermedad cerebrovascular (36,4% vs 4,5% p = 0,033), síndrome del túnel carpiano (27,3% vs 0% p = 0,03) dislipemia (81,8% vs 40,9%, p = 0,034) y obesidad (IMC 31,75 vs 26,61, p = 0,008) (fig.).



† Hipertensión arterial, ‡ Episodios hipotensivos, ¶ Diabetes mellitus tipo 2, § Enfermedad pulmonar obstructiva crónica, * Cardiopatía isquémica, † Insuficiencia cardíaca, - Fibrilación auricular, † Vasculopatía periférica, † Síndrome del túnel carpiano, † Estenosis canal lumbar

Discusión: La ATTRwt cardíaca está infradiagnosticada, observando hasta un 12% de prevalencia en pacientes ingresados por insuficiencia cardíaca, debido en parte a la utilidad diagnóstica demostrada de la gammagrafía ósea, sin necesidad de biopsia. En series de pacientes similares a la

nuestra se observa una prevalencia de 0,3-2,78% (1,2), en línea con nuestros hallazgos. En nuestro estudio, los pacientes con captación miocárdica tenían con mayor frecuencia antecedentes de insuficiencia cardíaca, cuadros hipotensivos, enfermedad cerebrovascular y síndrome del túnel carpiano.

Conclusiones: El 0,63% de los pacientes presentó captación cardíaca en gammagrafía ósea realizada en la práctica clínica habitual, lo cual está bien relacionado con ATTRwt; existiendo mayor afectación en pacientes con características clínicas típicas de amiloidosis cardíaca, en quienes se debe mantener un alto índice de sospecha.

Bibliografía

1. Mohamed-Salem, et al. Prevalence of wild type ATTR assessed as myocardial uptake in bone scan in the elderly population, Int J Cardiol. 2017;doi.org/10.1016/j.ijcard.2018.06.006.
2. Fukuzawa, et al. Myocardial uptake of bone scintigraphic agents associated with cardiac amyloidosis in daily practice. Eur Heart J. 2017;38(Suppl_1).