Rev Clin Esp. 2020;220(Espec Congr):1032

Revista Clínica Española

https://www.revclinesp.es

IF-098 - CARDIOSARCOIDOSIS, DIAGNÓSTICO Y TRATAMIENTO: SERIE DE CUATRO CASOS EN UN HOSPITAL DE TERCER NIVEL

V. Sández Montagut, P. García Ocaña, J. López Morales, D. Loaiza Cabello, D. Blanco Alba, F. Nieto García, S. Rodríguez Suárez y J. García Morillo

Unidad de Enfermedades Autoinmunes y Minoritarias. Medicina. Complejo Hospitalario Virgen del Rocío. Sevilla.

Resumen

Objetivos: Describir una serie de casos de paciente con cardiosarcoidosis (CS).

Material y métodos: Analizamos a 4 casos de CS diagnosticados en nuestra unidad.

Resultados: Son 3 mujeres y 1 hombre, de 28, 32, 49 y 55 años, respectivamente, sin antecedentes de interés. Todos presentaron clínica cardíaca 6 meses previos al diagnóstico, 2 de ellos muerte súbita resucitada (una al diagnóstico y otra bajo tratamiento) con colocación de DAI + marcapasos. Analíticamente destacó elevación de ECA y VSG en 2 pacientes. En el EKG: 1 caso con ondas Q patológicas e inversión de la onda T en cara inferior (dilatación ventricular en ETT); 2 con bradicardias (sinusal y nodal) y extrasístoles ventriculares frecuentes; 1 bloqueo auriculoventricular completo y 1 normal. En ETT: 1 caso con engrosamientos concéntrico en la ecocardiografía, 1 depresión de la función sistólica, en 1 ambas alteraciones y 1 fue normal. La RM cardíaca se realizó en todos los casos, observándose el típico realce tardío en 3 casos (mujeres jóvenes). Los 3 casos con mayor seguimiento tienen PET-TC para vigilar actividad cardiaca y sistémica, con captación patológica de distribución irregular. Todos los pacientes recibieron tratamiento con corticoides y ciclofosfamida y 2 de ellos precisaron infliximab por datos de actividad, presentando uno de ellos muerte súbita resucitada bajo tratamiento.

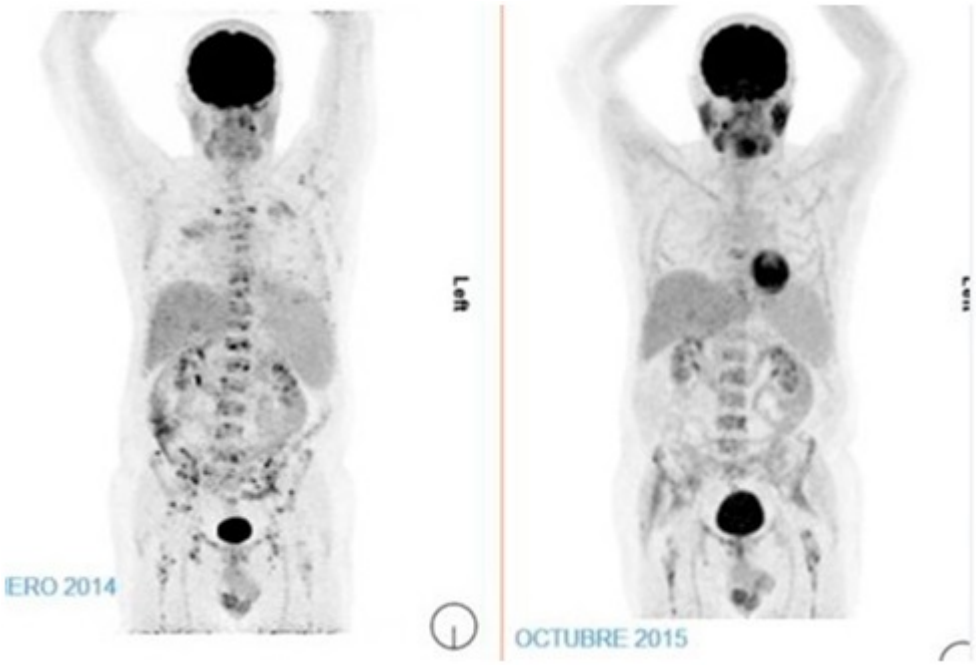

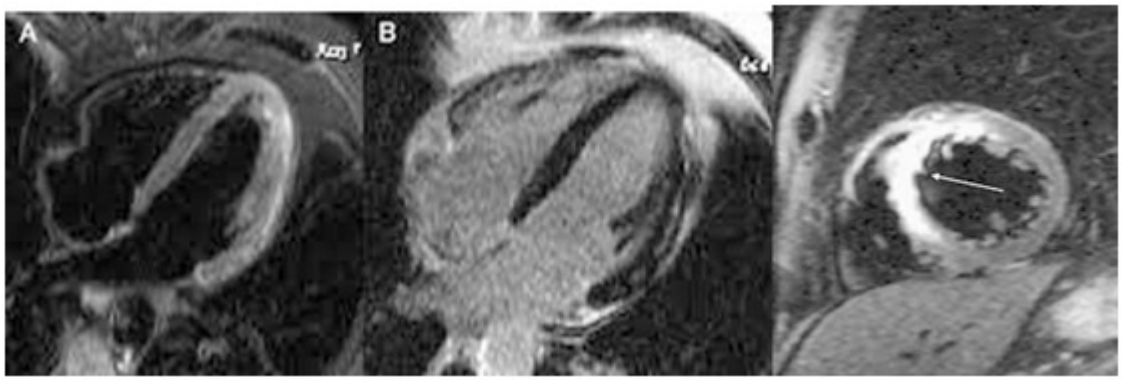

Discusión: La sarcoidosis cardíaca es una entidad cuya incidencia ha aumentado en los últimos años, probablemente por un mayor diagnóstico debido a la mejoría de las técnicas diagnósticas (PET/TC y RM cardíaca). Hoy día, ambas técnicas están desplazando a la ETT y holter en el diagnóstico y a la biopsia endomiocárdica debido a la difícil obtención y baja rentabilidad de esta. En nuestra serie comprobamos como ante la sospecha clínica, la realización de estas pruebas permitió un diagnóstico rápido, evitando retrasos en el tratamiento.

Conclusiones: Ante sospecha de CS, La clínica, el ECG y ETT no son suficientemente sensibles como pruebas únicas, así como la biopsia es poco rentable. Por ello, la RM cardíaca y el PET-TC son buenas alternativas para el diagnóstico rápido.

Bibliografía

1. Tan JL, Fong HK, Birati EY, Han Y. Cardiac Sarcoidosis. Am J Cardiol. 2019;123(3):513-522.

0014-2565 / © 2020, Elsevier España S.L.U. y Sociedad Española de Medicina Interna (SEMI). Todos los derechos reservados.