



IF-058 - EXPRESIÓN GÉNICA DE LA DISBIOSIS INTESTINAL EN EHGNA

E. Nart, M. Sirisi, J. Binetti, E. Yeregui, R. Rojas, S. Roig, M. López y T. Auguet

Medicina Interna. Hospital Joan XXIII. Tarragona.

Resumen

Objetivos: Estudiar la expresión hepática e intestinal de genes relacionados con la disbiosis, en pacientes con enfermedad del hígado grado no alcohólico (EHGNA).

Material y métodos: Se reclutaron 111 mujeres caucásicas: 29, peso normal (PN) y 82, obesidad mórbida (OM). En la cirugía bariátrica se obtuvieron biopsias de yeyuno e hígado de pacientes con OM. Las biopsias hepáticas se clasificaron según histología en hígado normal (HN), esteatosis simple (ES) y esteatohepatitis no alcohólica (EHNA). Se analizó, mediante PCR-TR, la expresión hepática de genes relacionados con el metabolismo lipídico, receptor farnesoide X (FXR) y receptores Toll-like (TLRs), así como intestinal de FXR, TLRs, receptores glucagon-like-peptide-1 (GLP-1R) y dipeptidyl peptidase-4 (DPP-4) y PPAR γ . Análisis estadístico mediante SPSS 23,0 ($p \leq 0,05$).

Resultados: La histología hepática de mujeres con OM fue compatible con: HN,29; ES,32 y EHNA,21. La expresión hepática de FAS, TLR2 y TLR4 estaba sobreexpresada en pacientes con EHGNA. El TLR2 hepático está sobreexpresado en EHNA. En mujeres con OM y EHGNA encontramos expresión yeyunal aumentada de TLR9, y en aquellas con EHNA expresión disminuida de FXR respecto a mujeres con HN.

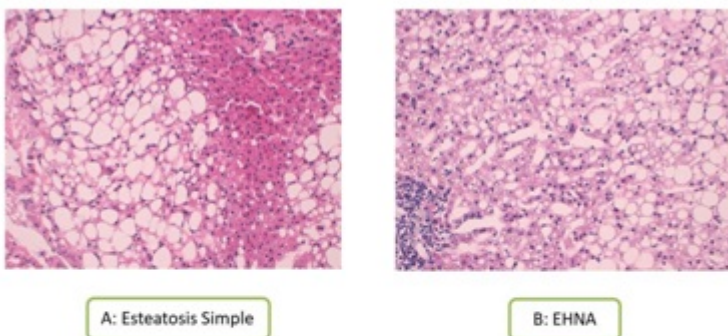


Figure 1. Histologic features, grading, and staging of NAFLD. Histological evaluation of liver sections stained with Hematoxylin-eosin, 600 \times : **A.** SS group: Normal architecture amb macrovesicular steatosis. **B.** NASH group: Macrovesicular steatosis, ballooning degeneration and lobular inflammation. |

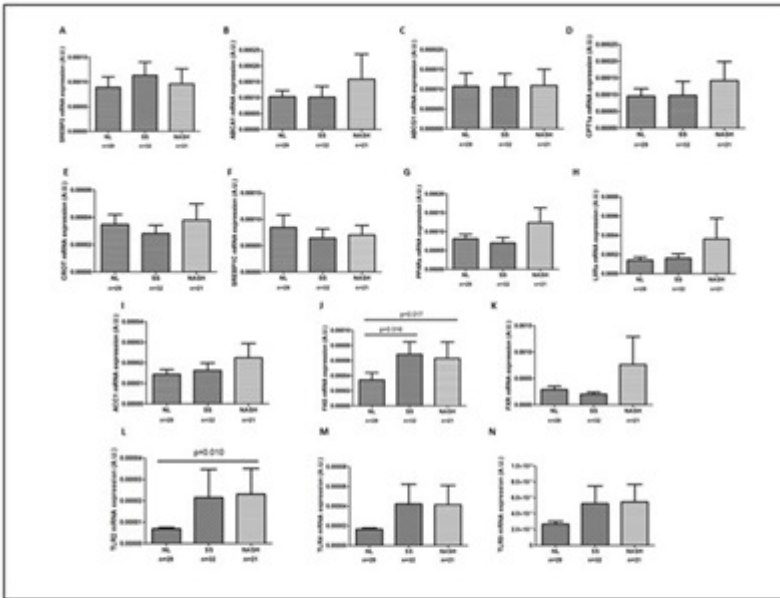


Figure 2. Hepatic expression of genes related to lipid metabolism, FXR and Toll-like receptors in women with morbid obesity (n=82) classified according to liver histopathology: Normal Liver (NL), Simple Steatosis (SS) and Non-Alcoholic Steatohepatitis (NASH).

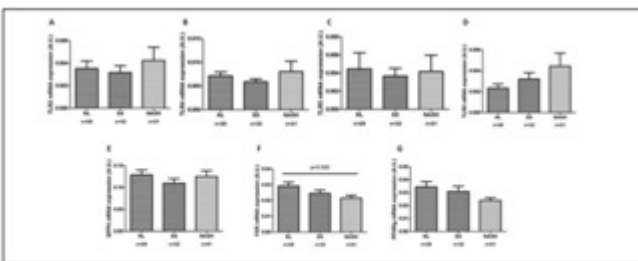


Figure 3.

Discusión: Uno de los mecanismos fisiopatogénicos involucrados en EHGNA es la disbiosis intestinal. Las células de Kupffer responden a ligandos de TLR, produciendo citocinas proinflamatorias que inducen fibrosis hepática. En nuestro estudio, la expresión hepática de FAS, TLR2 y TLR4 es mayor en mujeres con EHGNA, y de TLR2 en pacientes con EHNA. A nivel intestinal, las mujeres OM con EHGNA presentan sobreexpresión de TLR9, y aquellas con EHNA expresión disminuida de FXR. Estos hallazgos sugieren que el sistema inmunitario innato estaría involucrado en la fisiopatología de EHGNA.

Conclusiones: En mujeres con OM y EHGNA la expresión intestinal del TLR9 está aumentada, y en OM y EHNA la expresión intestinal de FXR está disminuida. La disbiosis intestinal podría jugar un papel relevante en la progresión de EHGNA.

Bibliografía

1. Kanuri G, et al. Expression of toll-like receptors 1-5 but not TLR 6-10 is elevated in livers of patients with non- alcoholic fatty liver disease. *Liver Int.* 2015;35:562-8.
2. Kamdar K, Nguyen V, DePaolo RW. Toll-like receptor signaling and regulation of intestinal immunity. *Virulence.* 2013;4:207-12.