



## I-010 - REACCIÓN LEUCEMOIDE SECUNDARIA A HIALOHIFOMICOSIS DISEMINADA POR ENGYODONTIUM ALBUM

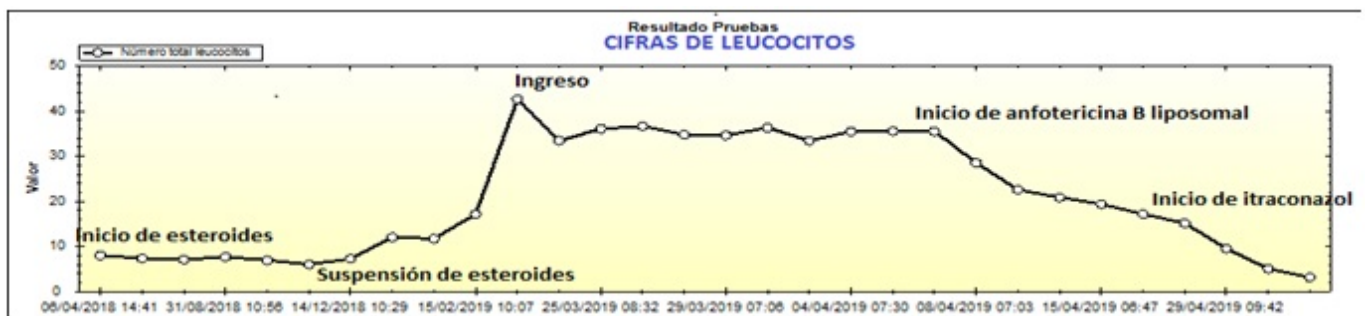A. López de Guzmán<sup>1</sup>, M. Buitrago Serna<sup>2</sup>, M. Santero García<sup>3</sup>, D. Corps Fernández<sup>1</sup>, I. Sanz Acevedo<sup>1</sup>, E. Oliveros Acebes<sup>1</sup> y M. García Navarro<sup>1</sup>

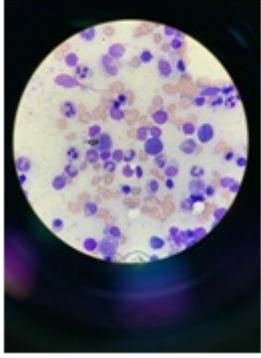
<sup>1</sup>Medicina Interna, <sup>3</sup>Hematología. Hospital de Torrejón. Torrejón de Ardoz (Madrid). <sup>2</sup>Microbiología. Hospital Carlos III. Madrid.

### Resumen

**Objetivos:** Presentar un caso nunca descrito de hialohifomicosis diseminada por *Engyodontium álbum* en médula ósea tras administración prolongada de corticoesteroides en paciente sin VIH.

**Material y métodos:** Mujer de 48 años, natural de Perú, con antecedente de esteatohepatitis no alcohólica moderada-grave. Ingresa por primer episodio de descompensación hídrica con leucocitosis de hasta 42.000/uL con desviación izquierda granulocítica. Destaca tratamiento esteroideo por hipoacusia autoinmune durante seis meses finalizado dos meses antes del ingreso. Ante la ausencia de mejoría clínica ni analítica con antibioterapia y sin resultado alguno en las pruebas radiológicas y microbiológicas realizadas se realiza PET-TC con hipercaptación de médula ósea de forma generalizada. En el aspirado medular destaca infestación a nivel intracelular en macrófagos de elementos ovalados en forma de anillo, que podrían asemejarse a *Histoplasma capsulatum* (figs.).





*Resultados:* Se inicia tratamiento con anfotericina B liposomal completando dos semanas. Se obtienen resultados de PCR de médula ósea para Histoplasma que resultan negativos. Dada la sospecha clínica, se amplía estudio microbiológico en médula ósea, con positividad de PCR para *Engyodontium album* en dos laboratorios diferentes. Con estos resultados, se continúa tratamiento con itraconazol con normalización posterior de hemograma y resolución clínica.

*Discusión:* Las hialohifomicosis diseminadas son micosis emergentes en situaciones de inmunosupresión como, en el caso de nuestro paciente, la terapia con corticoides. Se incluyen 30 especies distintas, siendo el *Engyodontium album* muy excepcional, fundamentalmente con afectación cutánea u ocular. En su forma diseminada solo hay descrito un caso de endocarditis y otro de funguemia pero no está descrito su aislamiento en órganos profundos como la médula ósea ni con esta presentación clínica.

*Conclusiones:* La hialohifomicosis diseminada por *Engyodontium album* es muy excepcional en la literatura médica con un diagnóstico muy complejo y nunca se ha descrito un caso de afectación en médula ósea como el que se presenta.

## **Bibliografía**

1. Augustinsky J, Kammeyer P, Husain A, deHoog GS, Libertin CR. *Engyodontium album* endocarditis. J. Clin. Microbiol., 1990;28(6):1479-81.
2. Cerqueira Macêdo DP, Pereira Neves R, de Souza-Motta CM, Correia Magalhães OM. *Engyodontium album* fungaemia: the first reported case. Braz J Microbiol. 2007;38(1).