Rev Clin Esp. 2015;215 (Espec Congr):618

Revista Clínica Española

https://www.revclinesp.es

IF-037 - SÍNDROME HEMOFAGOCÍTICO: UNA ENTIDAD INFRADIAGNOSTICADA

L. Bailón Álvarez, M. Lizariturry Beltrán de Heredia, C. Soto Abánades, J. Ríos Blanco, C. Busca Arenzana, F. Arnalich Fernández, A. Robles Marhuenda

Servicio de Medicina Interna. Unidad de Enfermedades Autoinmunes. Hospital Universitario La Paz. Madrid.

Resumen

Objetivos: Analizar las características anatomo-patológicas en una serie de autopsias con el diagnóstico de “fenómeno de hemofagocitosis”. Analizar en cuántos de esos casos se cumplían criterios de síndrome hemofagocítico.

Métodos: Estudio descriptivo retrospectivo en el cual se revisaron todas las autopsias solicitadas entre 1995 y 2015 con el diagnóstico anatomo-patológico de hemofagocitosis en médula ósea, ganglios linfáticos, hígado y/o bazo. Se recogieron los datos epidemiológicos de los enfermos, los hallazgos viscerales en las autopsias y la causa final del fallecimiento. Se revisó cuáles de ellos habrían cumplido criterios diagnósticos de síndrome hemofagocítico.

Resultados: Se revisaron un total de 121 autopsias. De ellas, únicamente 22 casos cumplieron criterios de sd. hemofagocítico. De los 22 estudios, 13 (59,09%) pertenecieron a niños (< 16 años) y 9 (40,90%) fueron adultos (54% varones). En el grupo de los niños (< 16 años): en 5 casos (38,46%) se observó una afectación extensa de hemofagocitosis (> 5 órganos); la mediana de edad fue de 3 meses. En 2 de ellos, el síndrome aparecía asociado a linfohistiocitosis familiar (HLH) y en 3 la etiología fue desconocida. En otros 4 enfermos (30,76%) se observó afectación de 4 órganos: hígado, bazo, médula ósea y bazo (2 casos relacionados con infección viral, 1 con HLH, 1 con linfoma no Hodgkin (LNH); en este grupo la mediana de edad fue de 66 meses. En otros 3pacientes (23,07%) se observó una afectación de dos órganos (MO, GL): 2 LNH y 1 HLH. Únicamente en 1 niño se observó la afectación exclusiva de la MO, en el contexto de un trasplante de MO. En el grupo de los adultos (> 16 años): fue más frecuente la afectación de una única localización visceral. Cuatro casos (44,44%) en médula ósea y 1 paciente (11,1%) en ganglios linfáticos (este último desencadenado por una mononucleosis infecciosa). En 1 paciente (11,11%) existió afectación únicamente en dos localizaciones (MO y GL) desencadenada por un LNH. En 3 pacientes (33%) se objetivó afectación en 4 órganos: médula ósea, ganglios linfáticos, bazo y médula ósea. En adultos no existió ningún caso con afectación extensa multivisceral (> 5 órganos). Si se analizan los hallazgos por órgano afecto: MO estuvo afectada en 21 autopsias (95,45%), los GL en 16 (81,81%), hígado y bazo en 12 casos (54,54%).

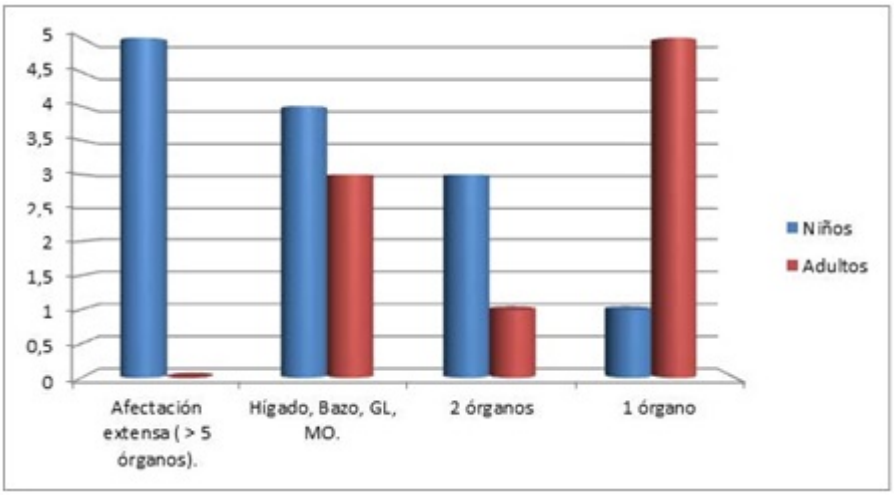

Conclusiones: En el grupo de autopsias de niños, fue más frecuente la afectación extensa de la hemofagocitosis (> 5 órganos) que en el grupo de adultos, en el que no hubo ningún caso con afectación tan extensa. En el grupo de adultos, a diferencia de los niños, lo más frecuente fue la afectación de una única localización visceral, que fue la infiltración de la médula ósea. De las 121 autopsias revisadas con fenómenos de hemofagocitosis, únicamente 22 casos cumplieron estrictamente criterios clasificatorios de sd. hemofagocítico de la Histiocyte Society 2004.

0014-2565 / © 2015, Elsevier España S.L.U. y Sociedad Española de Medicina Interna (SEMI). Todos los derechos reservados.